Giessen 1906

Aus der chirurgischen Klinik der Königlichen Tierärztlichen Hochschule zu Berlin. Vorstand: Prof. Dr. Eberlein.

Untersuchungen

über die

Pathologisch-histologischen Veränderungen an der Linse bei den verschiedenen Kataraktformen des Pferdes.

STANFORD-LANE MEDICAL LIBRARY
2395 SACRAMENTO ST.
SAN FRANCISCO 15, CALIF.

INAUGURAL-DISSERTATION

ZUR ERLANGUNG DER

VETERINÄR-MEDIZINISCHEN DOKTORWÜRDE

DER VEREINIGTEN MEDIZINISCHEN FAKULTÄT
DER GROSSHERZOGLICH HESSISCHEN LUDWIGSUNIVERSITÄT
ZU GIESSEN

VORGELEGT VON

TIERARZT **FERD. METTE**
IN HETTSTEDT.

Sonderabdruck aus „Monatshefte für praktische Tierheilkunde“.
XVIII. Band. Mit 8 Abbildungen auf Tafel I—IV.

STUTTGART.
DRUCK DER UNION DEUTSCHE VERLAGSGESELLSCHAFT.
1906.

Digitized by the Internet Archive
in 2026

https://archive.org/details/IA40154004_0262

Aus der chirurgischen Klinik der Königlichen Tierärztlichen Hochschule zu Berlin. Vorstand: Prof. Dr. Eberlein.

Untersuchungen

über die

Pathologisch-histologischen Veränderungen an der Linse bei den verschiedenen Katarakt-formen des Pferdes.

INAUGURAL-DISSERTATION

ZUR ERLANGUNG DER

VETERINÄR-MEDIZINISCHEN DOKTORWÜRDE

DER VEREINIGTEN MEDIZINISCHEN FAKULTÄT
DER GROSSHERZOGLICH HESSISCHEN LUDWIGSUNIVERSITÄT
ZU GIESSEN

VORGELEGT VON

TIERARZT **FERD. METTE**
IN HETTSTEDT.

Sonderabdruck aus „Monatshefte für praktische Tierheilkunde".
XVIII. Band. Mit 8 Abbildungen auf Tafel I—IV.

STUTTGART.
DRUCK DER UNION DEUTSCHE VERLAGSGESELLSCHAFT.
1906.

Gedruckt mit Genehmigung der vereinigten medizinischen Fakultät der Universität Gießen.

Referent:
PROF. DR. PFEIFFER.

MEINEN LIEBEN ELTERN

IN DANKBARKEIT

GEWIDMET

Wirft man einen Blick auf die Geschichte des grauen Stares, so findet sich, daß verhältnismäßig kurze Zeit erst vergangen ist, seitdem die Linse als der Sitz des grauen Stares erkannt wurde, während doch schon im frühesten Mittelalter Staroperationen in großer Zahl, und zwar von den auf Jahrmärkten umherziehenden Okulisten, vollzogen worden sind. Fortunatus Plempius, Franz Quarré und Emil Lasnier sind im 17. Jahrhundert die ersten, welche — allerdings kaum beachtet von ihren ärztlichen Zeitgenossen — mit der herkömmlichen Vorstellung, daß die Linse das zum Sehen wichtigste Organ des Auges sei, brechen, sowie erklären, daß der Linse nur eine optische Bedeutung zukomme und der graue Star in ihr selbst, nicht etwa vor oder hinter der Linse, seinen Sitz habe (1, 2). Es ist das Verdienst von Brisseau und Maitre-Jean, diese Theorie auf Grund eigener Beobachtungen weiter ausgebaut, ihr zum Siege verholfen und damit die Lehre vom grauen Star in neue, nutzbringende Bahnen geleitet zu haben (1705 bezw. 1707).

Mit den pathologisch-anatomischen Verhältnissen der kataraktösen Linsentrübungen befaßte man sich jedoch, wie Pauli (2) ausführt, bis zum Jahre 1840 wenig. Man begnügte sich vielmehr damit, zu wissen, daß der graue Star eine Linsentrübung sei. Die Fragen der pathologischen Anatomie der einzelnen Kataraktformen glaubte man gelöst zu haben, wenn man Farbe, Konsistenz des Stares, sowie die Trübungen der Linsenkapsel nach makroskopischer Untersuchung beschrieben hatte. Man muß hierbei allerdings auch

berücksichtigen, daß bis Anfang des vorigen Jahrhunderts eine Histologie in modernem Sinne überhaupt noch nicht vorhanden war; die optischen Apparate sind zu unvollkommen gewesen. Erst den Neuerungen und Verbesserungen, die später und besonders in der Neuzeit der Bau der Mikroskope erfahren hat, ist bekanntlich die Begründung und Ausarbeitung der Gewebelehre zu danken.

Den ersten Anstoß zur Erforschung des Baues der kranken Linse dürfte nach H. Magnus (2) die Arbeit Malgaignes über den Kapselstar gegeben haben (1840). Höring (2) und Stricker (3) veröffentlichten als die ersten umfangreichere Arbeiten über die pathologische Anatomie des grauen Stares im Anschluß an eine Preisaufgabe der Annales d'Oculistique. Später folgten die bedeutungsvollen Arbeiten von Jäger (über Schichtstar), Müller, Schweigger (über Kapselstar), Förster (über senilen Star) und besonders Otto Beckers Werk (4): „Zur Anatomie der gesunden und kranken Linse" (1883).

In der Veterinärmedizin finden sich über den grauen Star bis jetzt nur vereinzelte Angaben. In seinem Werkchen „Die Augenkrankheiten der Pferde, sowie anderer Haustiere" (Erfurt 1857) unterscheidet Dr. Braungardt (5) Linsen- und Linsenkapselstar, den angehenden und ausgebildeten Star, sowie den grauen, grünen, gelben und Milchstar. Ueber die histologischen Veränderungen, die den von ihm angeführten Kataraktformen zu Grunde liegen, ist nichts gesagt. Diesbezügliche Mitteilungen sind jedoch von Möller (6) und Bayer (7) in ihren Lehrbüchern gemacht.

Mir gab eine von der tierärztlichen Hochschule zu Berlin gestellte Preisaufgabe, wonach die pathologisch-histologischen Veränderungen an der Linse bei den verschiedenen Kataraktformen des Pferdes durch eigene Untersuchungen geklärt werden sollten, Veranlassung, mich mit dem Studium des grauen Stares zu befassen.

Meine Arbeit habe ich in der chirurgischen Klinik der tierärztlichen Hochschule zu Berlin angefertigt, deren Leiter, mein hochverehrter Lehrer Herr Prof. Dr. Eberlein, mir in liebenswürdigster Weise das Laboratorium zur Verfügung gestellt hat. Mit seinem erfahrenen Rat hat er mich bei Anfertigung der ganzen Untersuchungen stets hilfreich unterstützt, und gestatte ich mir, Herrn Prof. Dr. Eberlein an dieser Stelle meinen herzlichsten Dank auszusprechen.

Das Wesen der Katarakt des Menschen.

Die Ursache der Kataraktbildung liegt nach heutiger Auffassung in der Regel in einer krankhaften Veränderung im Ernährungsprozesse des Linsensystems. Diese Ernährungsstörung ist auf die Einwirkung chemischer oder mechanischer Reize, welche die Linse oder ihre Umgebung, ja auch den ganzen Organismus treffen, zurückzuführen.

Auch die histologischen Veränderungen werden von den einzelnen Forschern ziemlich übereinstimmend beschrieben. So gibt schon Jäger (8, 1854) an, daß die Linsenfasern unter Ausscheidung fettartiger Substanzen in eine molekulare Masse zerfallen, die nicht mehr geeignet ist, die Lichtstrahlen entsprechend zu leiten. Fremdartige Stoffe werden mit dem Ernährungsstrome in die Linse eingeführt und dann teils in die Linse, teils in die Kapsel abgelagert und bilden Konglomerate, die chemisch ganz anders als die Linsensubstanz geartet sind und vornehmlich aus kohlen-, schwefel- oder phosphorsaurem Kalk bestehen. Bei Kapselkatarakt fand er stets die Kapsel selbst durchsichtig, jedoch waren die vordere wie hintere Kapsel auf der äußeren oder inneren Fläche mit Exsudaten oder anderen exsudativen Trübungen belegt. Diese hingen bisweilen so fest mit der Kapsel zusammen, daß sie selbst nach wochenlanger Mazeration nicht ganz von ihr entfernt werden konnten. Jäger betont besonders, daß die Kapsel an der Stelle der aufgelagerten Trübung bedeutend in ihrer Dicke, ja bis zu einem Drittel ihres sonstigen Durchmessers, verringert, atrophisch war. Die Kapsel zeigte eine normale Dicke bis zum Rande der Auflagerung, von da nahm sie gleichförmig ab und erreichte in der Gegend der stärksten Auflagerung oder unter deren Mitte ihren geringsten Durchmesser.

Auch O. Becker (4) konstatierte bei Kapselkatarakten ein Dünnerwerden der Kapsel an und über verkalkten Katarakten, das Auftreten einer der Oberfläche parallel laufenden Streifung, Abspaltungen äußerer wie innerer Lagen der strukturlosen Kapsel. Einlagerungen in die Kapselsubstanz fand er nie. Am Kapselepithel spielen sich einesteils degenerative Vorgänge ab — Umwandlung der Kerne, dann der ganzen Zelle, in den Drusen der Chorioidea sehr ähnliche Gebilde — anderseits findet eine Zellenneubildung statt. Im übrigen sind die neuen Zellen enorm groß (= bläschenförmige Zellen Wedls), da sie keinen erheblichen Druck zwischen Kapsel

und Linsenfasern zu überwinden haben. Becker schlägt für sie den Namen hydropische Zellen vor, da Genaues über ihre Entstehungsart und Charakter nicht bekannt ist. Nur sollen sie nach ihm besonders bei Cataracta senilis, Cataracta consecutiva, totalis und diabetica vorkommen. Außerdem findet mit der Zellenvermehrung Bildung von Zwischensubstanz statt. Die Kapselkatarakt zeigt auf Querschnitten lamellösen Bau. Das Epithel überkleidet bald eine größere, bald eine kleinere Strecke derselben gegen die Linse zu und trennt so Linsen- und Starmasse voneinander. In letzterer fand Becker Kalkkonkretionen, selten Cholestearinkristalle und eigentümlich stark lichtbrechende Schollen, die er „Kolloid" nennt. Was diese kolloiden Massen anlangt, läßt er es dahingestellt, ob es sich hierbei um Fett handle. Eiterzellen sind stets durch eine Zusammenhangstrennung in der Kapsel eingewandert.

Die Trübung der Linsensubstanz geht mit Trennung der Fasern einher, sowie mit Bildung von Spalträumen, die Flüssigkeit enthalten. Die Trübung der anfangs normalen und durchsichtigen Linsenfasern und Flüssigkeit beruht auf einem Unterschied im Brechungsvermögen dieser Substanzen, sodann in der Trübung der Linsenfasern selbst. Fettartige Substanz lagert sich in ihnen in äußerst feinen Tröpfchen ab. Dabei schrumpfen die Fasern zum Teil, ihr Rand wird gezackt, zum Teil quellen sie gleichzeitig stellenweise auf. Es entstehen so große, blasige, oft mit einem Kern versehene Gebilde, Bläschenzellen. Zuletzt tritt Verfall der Fasern ein, es wird aus dem Gewebe eine breiige Masse, bestehend aus Fetttröpfchen, Morgagnischen Kugeln, Faserresten und eiweißhaltiger Flüssigkeit. Mit dem Zerfall lockert sich der innige Zusammenhang zwischen Fasern und Kapsel, zwischen beiden sammelt sich Flüssigkeit an, der sogen. Liquor Morgagni.

Der Kern bleibt in der Regel durch Sklerose in der zerfallenen Corticalis unverändert; nur wenn der Kern noch nicht hart geworden ist, wird der Zerfall vollständig. Es kann nun eine allmähliche Resorption des Linsenbreies stattfinden. In Kern und Rinde gelangt oft Cholestearin in tafelförmigen Kristallen zur Ausscheidung und zwar wird nach Jakobsens Untersuchungen in der Kernsubstanz dreimal mehr Cholestearin ausgeschieden. Auch Kalksalze finden sich in der Linse.

Den Vorgang der Verkalkung behandelt Schweigger (9) genauer. Er sagt, daß die Verkalkung ihren Anfang im Kapselstar nehme, der unter diesen Verhältnissen eine große

Ausdehnung erreiche. „Die Kalkablagerungen — gewöhnlich kohlensaurer Kalk — erscheinen entweder in großen Mengen isolierter Körnchen oder in Form rundlicher, meist konzentrisch geschichteter, häufig drusenartig zusammengelagerter Gebilde, die bei Entfernung des Kalkes durch Säuren organische Substanz zurücklassen." Die Kalkablagerung erfolgt gewöhnlich in die oberflächlichen kataraktösen Linsenschichten. Waren die Linsenfasern zur Zeit der Kalkablagerung noch nicht völlig zerstört, so können sie wie versteinerte Gebilde ihre Form in der Starmasse bewahren. Endlich kann die ganze Linsensubstanz verkalken und sich in ein steiniges Konkrement verwandeln. Dies geschieht gewöhnlich, wie Schweigger betont, bei Luxation der Linse.

Nach Beobachtungen, die Wagenmann (10) an mit Cat. capsularis und Cat. polaris posterior behafteten Linsen anstellte, handelt es sich im wesentlichen um dieselben Veränderungen, die soeben geschildert sind.

Heß (11) weist in seinen Ausführungen darauf hin, daß man keine Anhaltspunkte besitze, um mikroskopisch einzelne Starformen, wie Cat. senilis, Cat. diabetica und die Naphthalinkatarakt, unterscheiden zu können. Kernstar sei durch ein reichlicheres Auftreten von „Tröpfchen", besonders im Kerne, von Schichtstar anatomisch differenziert. Die Reiterchen bei Cat. zonularis entstehen nach ihm aus zerfallenen Linsenfasern. Diese letztere Ansicht teilt auch Heinzel, während Schirmer (12) annimmt, daß der trübe Linsenkern schrumpfe, wobei ihm die Corticalis nicht folgen könne, so daß zwischen beiden Spalträume auftreten, „die dann als Reiterchen imponieren".

Heinzel (12) schreibt ferner den sogen. Bläschen ursprünglich flüssige Beschaffenheit zu. Erst dadurch, daß sie Härteflüssigkeiten ausgesetzt werden, bilden sie feste Körperchen von unbekannter chemischer Natur. Aus den Färbungsresultaten gehe nur hervor, daß es sich weder um hyaline Substanz noch um Fett handele.

In der neuesten Auflage seines Lehrbuches der Augenheilkunde stützt sich Fuchs (13) wie die meisten neueren Autoren auf Beckers Untersuchungen und verweist auf die Arbeiten dieses Forschers.

Bisherige Kenntnisse des Wesens der Katarakt bei Tieren.

Die Theorien, die in der Menschenheilkunde für den grauen Star Geltung hatten, sind auch auf die Tierheilkunde übertragen worden.

Vegetius Renatus beschreibt schon im 4. Jahrhundert n. Chr. Staroperationen an Rindern, und Ruini berichtet 1603 von solchen an Pferden, wie Hoffmann in seiner Speziellen Chirurgie (14) mitteilt. Außer den an unseren Haustieren gemachten Beobachtungen sind in neuerer Zeit genauere Mitteilungen über die histologischen Veränderungen bei kataraktösen Trübungen von Forschern angeführt worden, die bei Kaninchen, Versuchstieren, grauen Star zum Teil zufällig fanden, zum Teil auch künstlich erzeugten.

So beobachtete Bach (15) bei einem Kaninchen einen mit Spindelstar verbundenen Kapselstar. Wo der Kapselstar begann, fand er Kapselspaltung, hierbei Faltenbildung und Wucherung des Endothels. Das Stargewebe war gleich dem der Linsenkapsel und nahm keinen Farbstoff auf. Schollige Massen von dunklerem Aussehen waren in ihm eingelagert und bestanden teils aus ziemlich gut erhaltenen, teils aus entarteten Endothelzellen. Die Untersuchung auf Hyalin- und Kolloidentartung ergab ein negatives Resultat. Auf der Vorderfläche des Kapselstares Auflagerungen feinfaserigen Gewebes mit zahlreichen glatten, spindelförmigen Kernen. An mehreren Stellen Einlagerungen von feinkörnigem Pigment.

Ein weiterer Fall von entzündlichem Kapselstar gewährte im großen und ganzen ein ähnliches Bild. Auch hier bestand Kapselspaltung, Wucherung des Endothels, Bildung von Zwischensubstanz und zahlreichen Vakuolen, besonders im vorderen Bereiche des Stares. Auf der Vorderfläche des Kapselstares liegen vereinzelte Fibringerinnsel, Leukocyten sowie Pigmentkörnchen.

Kiribuchi (16) erzeugte bei Kaninchen auf experimentellem Wege grauen Star und stellte dabei folgende histologischen Veränderungen fest: In den Kapselzellen zeigt das Protoplasma Aufhellung, Aufquellung, grobe Körnelung und Vakuolen. Im Kern finden sich die gleichen Veränderungen, doch ist die Körnelung hier gröber und größer. Die Granula gruppieren sich meist am Rande, so dass das Zentrum heller erscheint und mehrfache, später ineinander fließende Vakuolen erkennen läßt. Dann finden sich kleinere, stärker färbbare Kerne, die von einem hellen Hof umgeben sind. Hier ist das Protoplasma größtenteils verschwunden, die Zelle läßt sich leicht von der Linsenkapsel abtrennen. Endlich sind ganz kleine Kerne vorhanden, sie sind stark färbbar und ohne Vakuolen. Bisweilen sind sie zu Chromatinkörnchen umgewandelt. — Die Linsenfasern sind in ihren Enden aufgequollen, ihr Inhalt ist hell, dick, wenig färbbar, nach Platzen der Fasern unter der Linsenkapsel in Gestalt einer feinkörnig trüben Masse zu finden, der abgestorbene, geschrumpfte, unregelmäßige Kerne meist in Gruppen eingelagert sind. In der Masse finden sich oft kleine unregelmäßige Hohlräume. — An der Aequatorialzone oft Verschiebung normaler Zellen, Wucherung und Bildung von Cataracta capsularis. Hier keine oder wenig Bläschenzellen. Oft ist der Bezirk vom Kapselepithel bis zu den Kernen des Kernbogens mit reichlichen Vakuolen durchsetzt, hinter dem Kernbogen treten die Vakuolen spärlicher auf. Die Kerne des Kernbogens bleiben lange intakt, schließlich wird der Kernbogen spitzwinklig nach hinten ausgebuchtet. Mit der Degeneration dieser Kerne treten an der hinteren Kapsel reichliche Vakuolen auf. — Die einzelnen Stadien der Faserveränderung sind charakterisiert durch Bildung ovaler oder spindelförmiger Lücken zwischen den Fasern, durch Vakuolen, durch feinkörnige molekulare Trübung und Auftreten stärker lichtbrechender Tröpfchen in den Fasern, durch runzlige Begrenzung und Uebergang der Fasern in

zylindrische Röhren, durch Verschiebung der Schichtung, Abbrechen und Abgeschnürtsein der Fasern, durch schließlichen völligen Zerfall in einen molekularen Brei. — Bei Kapselkatarakt ist die Kapsel häufig in der Gegend der Katarakt verdickt, ab und zu Kapselspaltung. Das Pseudokapselepithel überzieht die Hinterkapsel mehr oder weniger, wird geschwellt, aufgetrieben und unregelmäßig gestaltet. Ab und zu finden sich große geschwellte Zellen, die bisweilen Mitosen enthalten und scheinbar Vorstufen der Blasenzellen sind. Diese Blasenzellen können sich nach Kiribuchi aus den proliferationsfähigen Zellen (Kapselepithelien, Pseudokapselepithelien, junge, kernhaltige Linsenfasern) nur dann entwickeln, „wenn die Zerfallsmasse resorbiert wird und dadurch ein freier Raum entsteht". Auffallend ist, daß das Protoplasma dieser Zellen mit Zunahme des Wachstums immer schwächer, schließlich überhaupt nicht mehr die Farbstoffe aufnimmt. Hiernach haben die Zellen eine kurze Lebensdauer, der Kern zeigt nach Kiribuchi bald Vakuolen oder Schrumpfung oder wandelt sich zu einem Chromatinklumpen um. Die Zellgrenzen werden undeutlich, ihr Inhalt fließt mit dem der benachbarten Zellen zu einer homogenen Masse zusammen.

Mehrere Fälle angeborener Kataraktformen bei Kaninchen schildert auch v. Hippel (17). Sämtliche Tiere waren von einem Wurfe und litten alle an Kapselkatarakt in Verbindung mit anderen Starformen. Bildung homogener Schollen, reichliche Kalkeinlagerung, Zellwucherung, kurz auch dieser Forscher stellte die gleichen Veränderungen wie Kiribuchi fest. Er betont besonders, daß dort, wo der Epithelbelag fehlte, Verflüssigung und Resorption der Linse eintrat; hatte er aber wenig gelitten, so konnten sich neue, ganz oder annähernd normale Linsenschichten bilden und den erkrankten auflagern. In einem Falle konstatierte er auch tief im Innern des Kapselstares das Auftreten von kapillaren Gefäßen, die deutlich in ihrem Lumen rote Blutkörperchen erkennen ließen. In einem anderen war das Epithel weit auf die Hinterfläche der Kapsel vom Aequatorialrande aus gewuchert und entsandte an mehreren Stellen zapfenartige Fortsätze in die Linsensubstanz hinein.

Zu den gleichen Resultaten wie Kiribuchi gelangte auch Demaria (18), der durch Massage der Cornea grauen Star bei Kaninchen erzeugte. Er fand, daß an den Kataraktstellen die Epithelzellen fehlen resp. aus ihrer Lage gebracht sind. Die Kapsel ist an den Kataraktstellen verdickt. Coagula, oft in Form Morgagnischer Kugeln, aus dem Kammerwasser und dem Produkt der zerfallenen Linsenfasern. Degenerationsvorgänge haben statt am Plasma und den Kernen des Epithels, wie der Linsenfasern. Regeneration der nicht degenerierten Zellen teils durch größere und flachere Gestaltung der Zellen (Zellverschiebung), teils durch Karyokinese. Bildung von Lücken und Spalten.

Der Erforschung des grauen Stares beim Pferde und Hunde widmeten sich vorzüglich Möller (6) und Bayer (7). Ihre Untersuchungen erstreckten sich nicht nur auf die klinischen Erscheinungen dieser Krankheit, wie bei Hoffmann (14), welcher in dem einschlägigen Kapitel seiner Chirurgie nur eine gedrängte Uebersicht der für diese Linsentrübungen nach Sitz, Form, Farbe, Ausdehnung und Konsistenz verschiedenen wissenschaftlichen Benennungen gibt, sondern sie machten auch die histologischen Veränderungen zum Gegenstand ihrer Forschungen.

Nach Möller (6), welcher unter grauem Star „alle Trübungen der durchsichtigen Linse, gleichgültig, wodurch diese entstanden sind",

versteht, sind die pathologisch-anatomischen Veränderungen charakterisiert durch Prozesse regressiver Natur, molekularem Zerfall der Linsenfasern mit Verlust der Pelluzidität unter Bildung von Fettkörnchen, Myelin, Cholestearin und anderen Zerfallsprodukten. Nicht selten finden Kalkablagerungen in die Linse statt, wodurch dieselbe ein mörtelartiges Aussehen erlangen kann. Wahrscheinlich kommen auch in der Kristalllinse, namentlich am Epithel derselben, entzündliche Prozesse vor. Sie geben sich gleichfalls durch Unterbrechungen in der Durchsichtigkeit der Linse zu erkennen und sind von anderen Trübungen klinisch in der Regel nicht zu trennen. Die dem grauen Star zu Grunde liegenden Zustände stellen teils histologische Veränderungen, teils chemische Umsetzungen dar. Infolge dieser Prozesse findet nicht selten eine Loslösung der Linse von der Zonula ciliaris statt. Zuweilen geht die Starbildung vom Linsenepithel aus, indem hier zunächst Wucherung, später Zerfall eintritt, der sich auf die Linsensubstanz fortsetzt. Die Kapsel selbst ist selten Primärsitz solcher Veränderungen, wohl aber wird sie sekundär von dem Vorderepithel wie von der Linsensubstanz in Mitleidenschaft gezogen, indem Krankheitsprozesse von diesen auf die Kapsel übergreifen. Möller teilt die Katarakt des Pferdes ein nach den verschiedenen Krankheitsprozessen, die der Kataraktbildung zu Grunde liegen können. Es sind dies: 1. Ernährungsstörungen in höherem Alter, bedingt durch mangelhafte Akkommodation. Sie führen zu erheblichen Trübungen, die den Einblick in den Augenhintergrund nicht gestatten. Cataracta senilis. 2. Ernährungsstörungen durch entzündliche, direkt die Linse treffende Prozesse, wie Verletzungen. Cataracta traumatica. 3. Ernährungsstörungen der Linse durch entzündliche Prozesse in ihrer Nachbarschaft. Cataracta symptomatica. Erkrankung a) der Iris. Verklebungen der Regenbogenhaut mit der Vorderkapsel infolge einer exsudativen Entzündung. Trübung nur der Abschnitte der Linse bezw. ihrer Kapsel, die mit der Iris verklebt waren; b) der Cornea, perforierende Hornhautgeschwüre besonders. 4. Hämorrhagien in der Vorderkammer. Werden größere Mengen Blutfarbstoff auf die Vorderkapsel niedergeschlagen und tritt dieser in die Linse ein, so entsteht eine Cataracta nigra durch Bildung von Hämatoidinkristallen. 5. Diabetes mellitus. Entwicklung einer Cataracta diabetica. 6. Entwicklung des Graustares in der Fötalperiode. Cataracta congenita.

Hier sei eingeschaltet, daß Cadiot und Almy (19) sich in ihrer Veterinärchirurgie auch mit dem grauen Star, vorzüglich eingehend mit den einzelnen Operationsmethoden, mit seiner Histologie jedoch nicht befassen. Nach ihrer Benennung ist Cat. capsularis identisch mit falschem Star. Er befällt besonders Pferde, häufig nach periodischer Augenentzündung (fluxion périodique) und ist charakterisiert durch das Auftreten einer Pseudomembran, die sich mehr oder weniger dicht auf die Linse auflegt. Die Cataracta lenticularis tritt besonders beim Hunde auf und wird als wahrer Star bezeichnet. Den Kapsellinsenstar führen diese Forscher auf Verletzungen der Kapsel und Linse zurück. Aetiologisch teilen sie die Katarakte ein in traumatische und spontane, in angeborene und erworbene und betonen, daß das erste Symptom einer jeden Linsentrübung — was auch immer die Ursache sein mag — Austrocknung der Linse sei.

Bayers (7) Untersuchungen decken sich im wesentlichen mit denen Möllers (6). Auch er unterscheidet Kapsel- und Linsenstar. Ersterer ist nicht eine Trübung der Kapsel selbst, sondern durch ein undurchsichtiges Gewebe bedingt, das sich an der Innenseite der Kapsel

durch Wucherung des Kapselepithels gebildet hat. Die Epithelzellen wachsen zu langen Fasern aus, dadurch wird das neugebildete Gewebe faserig wie Bindegewebe. Die Kapsel selbst wird durch diese Wucherung hervorgewölbt. Zu Kapselstar rechnet dieser Autor auch Exsudatmassen, die sich auf die vordere Kapselfläche aufgelagert haben. Beim Linsenstar findet eine Trennung der Linsenfasern statt, wodurch von Flüssigkeit erfüllte Spalträume entstehen. Diese Flüssigkeit gerinnt zu Tropfen, den sogen. Morgagnischen Kugeln. Die Trübung wird zuerst bedingt durch den Brechungsunterschied zwischen dieser Flüssigkeit und der Linsensubstanz, später durch die Linsenfasern selbst, die der Fettmetamorphose anheimfallen und endlich ganz zerfallen. Der Zerfall kann sich auf die ganze Linse ausdehnen, der Kern kann aber auch intakt bleiben. Cholestearin wird in tafelförmigen Kristallen ausgeschieden, bisweilen findet auch eine Kalkablagerung in die Linse statt. Die Startrübungen teilt Bayer ein in angeborene — hierhin rechnet er den Schichtstar — und erworbene. Letztere gliedert er wie Möller nach ihren Ursachen in 1. die Cataracta senilis, 2. Cat. traumatica, 3. Katarakt infolge Allgemeinerkrankungen (Diabetes), 4. Katarakt infolge Bulbuserkrankungen, Cat. complicata s. symptomatica.

Auch Fröhner (20), nach dessen Ansicht es sich bei der Katarakt ebenfalls um regressive Prozesse und Ernährungsstörungen der Linse mit Trennung der Linsenfasern, Bildung von Spalträumen, Ansammlung von Flüssigkeit, Zellenzerfall und Einlagerung undurchsichtiger Substanzen (Verfettung, Verkalkung, Cholestearin, Erweichung, Schrumpfung) handelt, stützt sich bei Einteilung der Cataracta auf die Aetiologie des grauen Stares. Nach Fröhner beobachtet man beim Pferde folgende Formen: 1. Cataracta symptomatica. Sie ist in der Regel auf Mondblindheit zurückzuführen und unter allen Starformen am häufigsten. Meist handelt es sich entweder um vorderen Kapselstar (umschriebene Iritis) oder um diffuse Linsentrübungen (Cyklitis), außerdem Synechien, Glaskörpertrübungen, Atrophie. 2. Cataracta congenita, gewöhnlich umschrieben, in Form von Punkten, Bläschen, Ypsilon. Seltener diffus als Schichtstar. Hemmungsbildungen sind die Ursache. 3. Cataracta traumatica. Selten und charakterisiert durch Entzündungserscheinungen, Narben oder Linsenluxation. 4. Cataracta senilis ist äußerst selten, bei 30—45jährigen Pferden in Form diffuser beiderseitiger Linsentrübungen zu beobachten.

Außer obigen Einteilungen führen Möller, Bayer und Fröhner auch die verschiedenen Namen an, die man den Katarakten nach Sitz, Ausdehnung und Konsistenz der kataraktösen Trübungen gegeben hat.

Material und Untersuchungsmethoden.

Das Material zu meinen Untersuchungen bot sich mir in reichlicher Weise in der hiesigen Zentralroßschlächterei. Im ganzen wurden 19 Augen von 13 Pferden zu den Untersuchungen verwendet. Hier habe ich alle Pferde, denen ich die kataraktösen Augen entnahm, zuvor klinisch untersucht. Ich will nicht verfehlen, an dieser Stelle Herrn Polizeitierarzt Höpfner für die mir gewährte Unterstützung bei Beschaffung der kataraktösen Linsen meinen besten Dank abzustatten.

Der Untersuchungsgang war folgender: Nach Aufnahme des Signalements, das sich vorzüglich auf Alter, Geschlecht, Rasse erstreckte, erfolgte — da eine genaue Anamnese nie festgestellt werden konnte — die Beurteilung der Kopfhaltung, Untersuchung der Regio periorbitalis auf Narben, Schwellungen und Entzündungen, eventuell die Feststellung von Sekreten im Lidsack, in der Nasenwangenfurche, die Untersuchung der Lider — ihrer Beschaffenheit und Stellung zueinander — und der Lidbindehaut. Unter Zuhilfenahme der Lupe, des Augenspiegels und der Pristleylampe untersuchte ich dann die Hornhaut auf ihre Krümmung, Oberfläche und Durchsichtigkeit, die Sklera, die vordere Kammer auf Tiefe und Inhalt, die Iris auf Farbe, Zusammenhangstrennungen, Synechien, Beschaffenheit der Traubenkörner, der Pupille, des Pupillarrandes und Pupillarreflexes, die Linse auf Luxation und Subluxation, auf Sitz, Form, Farbe, Ausdehnung der Trübungen, endlich den Glaskörper und den Augenhintergrund. Die Palpation sollte Größe, Lage und Schmerzhaftigkeit der Bulbi anzeigen. Zum Schlusse erfolgte die Ausführung der Sehprobe, indem ich den Tieren abwechselnd das eine, dann das andere Auge mit einem Handtuch verband und sie gegen vorgehaltene Stangen führen ließ.

Sobald die Pferde getötet waren, ließ ich mir die Bulbi enukleieren und brachte dieselben teils ganz, nachdem sie sorgfältig von Muskeln und Fett befreit und gewogen waren, teils nur die herauspräparierten Linsen — auch nach Bestimmung ihres Gewichts — in eine Härteflüssigkeit.

Die weitere Behandlung der Linsen und namentlich die Zerlegung derselben in mikroskopische Schnitte und deren Färbung boten erhebliche Schwierigkeiten. Erst als ich genügende technische Fertigkeiten erreicht hatte, gelang es mir, brauchbare Präparate zu erzielen.

In frischem Zustande kann man die Linsen natürlich wegen ihrer gallertartigen Konsistenz nicht in feine Schnitte zerlegen. Es mußte daher aus der großen Zahl der Härtungsmethoden eine geeignete gefunden werden, die am besten die ursprüngliche Form und Beschaffenheit der Linse, wie auch ihrer einzelnen Elemente erhält. Die einzelnen Linsenschichten haben ohnehin eine sehr ungleiche Konsistenz, der Zusammenhang unter ihnen ist ein sehr lockerer. So besteht denn die größte Schwierigkeit, die sich einer erfolgreichen Untersuchung der Linse entgegenstellt, wie auch Becker betont, in der sicheren und zuverlässigen Herstellung des rich-

tigen Konsistenzgrades der Linse. Zu diesem Zwecke sind eine größere Anzahl Fixierungsflüssigkeiten empfohlen worden.

So hat Harting (21) bereits im Jahre 1859 vorgeschlagen, mit 4—5 Teilen Wasser verdünnte Salpetersäure zu verwenden. Becker (4) berichtet, daß Linsen nach längerem Verweilen in 60—65prozentigem Alkohol die beste Konsistenz zum Schneiden gehabt hätten. Für karyokinetische Studien ließ er die Linsen einige Stunden in 0.25prozentiger Chromsäurelösung und dann mehrere Tage in 60prozentigen Alkohol legen. Doch erweisen sich auch Linsen, die jahrelang in Müllerscher Flüssigkeit gelegen hatten, vollkommen brauchbar. Die Müllersche Flüssigkeit benutzten auch Wagenmann (10) und Heinzel (12) zu ihren Untersuchungen.

Weigert (22) rät, die Härtung von Organen mit Formaldehyd zu versuchen, da es die Durchsichtigkeit vieler Teile (Cornea, Glaskörper), die sonst bei anderen Härtungsmitteln verloren gehe, sowie die Farben besser bewahre. Von diesen in Formol fixierten Linsen rühmt L. Bach (15) noch außerdem, daß sie sich besser schneiden ließen als die in Müllerscher Flüssigkeit und in steigendem Alkohol gehärteten Linsen.

Ueber den Wert der gebräuchlichsten Härtungsflüssigkeiten hat 1898 Tellyesniczky (21) Prüfungen angestellt, er hat mit ½- bis 10prozentiger Formalinlösung gerade die schlechtesten Resultate erzielt. Die Ueberreste des Plasmas schrumpfen um den Kern stark zusammen, oft erleidet auch der Kern Schrumpfungen und färbt sich diffus. Er faßt das Resultat seiner Untersuchungen dahin zusammen, daß: „1. Zellen durch keine der einfachen Flüssigkeiten in genügendem Maße konserviert werden. Die ganze Substanz, die Masse der Zellen erhalten am besten das Kalium bichromicum und die Osmiumsäure (plasmakonservierende Mittel par excellence). 2. Die Essigsäure in Mischungen erhält die Zellsubstanz, läßt die Struktur scharf hervortreten, besonders in Mischungen mit den in 1. erwähnten plasmakonservierenden Mitteln."

In Uebereinstimmung hiermit stellte C. Heß (11) beträchtliche Formveränderungen durch Formalin fest, besonders bei Linsen jugendlicher Individuen. Man dürfe nicht auf gleiche Größenverhältnisse in vivo schließen. Er härtete die ganzen Bulbi 4 Wochen in 5prozentigem Formalin, dann in Alkohol.

Die Müllersche Flüssigkeit, wie auch Salpetersäure und Sublimat ist nach Kiribuchis (16) Ansicht nicht zur Linsenhärtung geeignet. Bei Sublimathärtung quellen die Linsenfasern stark auf, die Linse wird leicht bröcklig. Die Linsenfasern zeigen feine Granulierung, ja sogar nicht selten in den perinuklearen Schichten zahlreiche spindelförmige Spalten mit glänzendem Inhalt. Am besten ist nach seiner Ansicht Härtung der Bulbi 4 Tage lang in 2prozentiger Formollösung, dann in Alkohol von steigender Konzentration. „Die Linsenfasern erleiden hierdurch keine Veränderungen, während die Kapselzellen weniger gut fixiert zu werden scheinen." Zum Studium dieser letzteren und der Kapselepithelien legte er die Linsen in 3½prozentige Salpetersäure, dann in Alkohol, zuletzt in Wasser. Dann wurde die Kapsel abgezogen.

Ritter (23) empfiehlt eine Mischung von ca. 10 Tropfen Salzsäure und ca. 10 Tropfen reiner Salpetersäure mit ca. 25 g Wasser. Diese Mischung soll die Elemente der Linse in bester Form fixieren,

die Konturen der Fasern gleichmäßig erhalten und den Inhalt derselben am wenigsten verändern.

Bei seinen Untersuchungen über den Bau und die Entwicklung der Linse legte C. Rabl (24) die ganzen sorgfältig abpräparierten Bulbi zunächst ½ Stunde lang in Platinchloridsublimat oder Pikrinsäuresublimat, durchschnitt sie dann im Aequator und beließ die vordere Bulbushälfte allein noch 24 Stunden in der Flüssigkeit.

v. Hippel (17) bediente sich der Müllerschen Flüssigkeit und des Formols, jedoch warnt er, Tröpfchenzonen an Linsen von jugendlichen Individuen nach Formalinhärtung einfach als Schichtstar zu deuten. Die Tröpfchenzone soll in diesem Falle ein durch die Art der Fixierung verursachtes Kunstprodukt darstellen. Wie dieser Forscher mitteilt, fand er in der für Schichtstar charakteristischen regelmäßigen Anordnung unter 17 Fällen 9mal Tröpfchenansammlungen in verschieden starker Entwicklung. Diese 9 Augen waren in Formol fixiert, bei 3 in Müllerscher Flüssigkeit gehärteten fehlte sie. Bei 2 Augen eines Kindes, von denen das eine in Formol, das andere in Müllerscher Flüssigkeit fixiert war, fand sie sich nur bei dem ersten. Bei 5 in Formol gehärteten Augen fehlten die Tröpfchen völlig.

In 4prozentiger Formollösung fixierte Demaria (18), sodann in steigendem, bis zu 96prozentigem Alkohol. Darauf beließ er die Linsen nur ½ Stunde in Alkohol absolutus und eine weitere ½ Stunde in einer Mischung von Alkohol absolutus und Aether āā.

Seligmann (23) warnt davor, bei Augen, die Kalksalze enthalten, kalksalzlösende Fixierungsmittel, wie Pikrin- und Salpetersäure, zu verwenden.

Endlich empfiehlt Greef (25) Alkohol von steigender Konzentration oder 2prozentige Formollösung 2—4 Tage anzuwenden und in steigendem Alkohol nachzuhärten. Nach seinen Beobachtungen werden Linsen, die lange in Müllerscher Flüssigkeit liegen, zu hart und brüchig.

Wie man sieht, wird der Wert der einzelnen Härteflüssigkeiten von den erwähnten Autoren ganz verschieden beurteilt.

Bei meinen Untersuchungen zeigte sich, daß Sublimatpräparate leicht überhärten. Die größte Schwierigkeit liegt in der Entfernung des Quecksilberniederschlages durch Jodtinktur. Das Plasma schrumpft in erheblichem Maße und kann dies zu Irrtümern Veranlassung geben.

Mit der Ritterschen Salpeter-Salzsäuremischung erzielte ich keine befriedigenden Resultate. Die Linsen fühlten sich nach 3—14 Tagen außen zwar ziemlich hart an, die Kapsel platzte aber leicht in der Gegend des vorderen und hinteren Poles und dann zerfielen die Linsen in einzelne größere Lamellen.

Am besten sind für die Härtung von Pferdelinsen 4- bis 5prozentige Formalinlösungen geeignet, die man auf die sorgfältig herauspräparierten Linsen 2 Tage einwirken läßt. Hierauf härtet man in 46-, 64-, 80- und 96prozentigem Alkohol je einen Tag nach, bringt dann die Linse auf zirka ¾ Stunden in Alkohol absolutus + Aether āā und kann sie

dann einbetten. — In Müllerscher Flüssigkeit muß man die Linsen mindestens 6—8 Wochen belassen, ehe man einen zum Schneiden geeigneten Konsistenzgrad erhält. Man härtet in steigendem Alkohol, wie eben angeführt, nach. Es ist allerdings störend, wie auch Bach erwähnt, daß die Linse einen ziemlich starken braunen Farbenton behält, der die Orientierung erschwert.

Ebenfalls schwierig ist das Einbetten der gehärteten Linsen. Von den zur Verfügung stehenden Einbettungsmassen wählte ich wie alle vorerwähnten Autoren das Celloidin. Paraffin macht die Linsen hart und spröde und dringt nicht in das Gewebe ein. Die Herstellung eines brauchbaren Schnittes ist dann unmöglich, weil beim Schneiden sich einzelne Linsenlamellen loslösen. Auch fallen die pathologisch veränderten Massen regelmäßig bei Weiterbehandlung der Paraffinschnitte aus.

Becker (4) hat noch eine besondere, sogen. Calberlamasse, beschrieben, die er mit gutem Erfolg zur Einbettung der Linsen anwandte. Die Masse besteht aus verrührtem Hühnereiweiß und Eigelb, zu dem 6—8 Tropfen wasserfreien Glyzerins pro Ei hinzugegeben werden. Nach weiterem tüchtigen Rühren der Mischung wird diese durch ein Flanelltuch filtriert. Das Präparat wird nun in eine kleine Papierschachtel getan, mit Karlsbader Nadeln derart auf Kork befestigt, daß es frei schwebt, von dem Filtrat übergossen und „im Wasserbade so lange Alkoholdämpfen ausgesetzt, bis die Masse fest geworden ist". Nach dem Erkalten soll das Präparat zum Nachhärten in käuflichem Alkohol aufbewahrt werden. Mit dieser Calberlamasse erzielte ich keine befriedigenden Resultate. Die Linsen wurden von ihr nicht durchtränkt, sondern nur umhüllt.

Das Celloidin wandte ich nicht nach der herkömmlichen Methode an, da ich fand, daß die Objekte durch das ca. 8 Tage lange Verweilen in Celloidin meist bedeutend nachhärteten. Die Linsen erhielten eine viel festere Konsistenz als die, die in der Härteflüssigkeit erreicht war und gewünscht wurde. Demaria (18) allerdings behauptet, daß das längere Verweilen der Linse in Alkohol absolutus und in Alkohol absolutus - Aether aa dem Kerne die außerordentliche Härte verleihe, so daß er von Celloidin nicht durchtränkt werden könne.

Ich bin zu der Ueberzeugung gekommen, daß nicht das längere Verweilen in Alkohol absolutus den Kern überhärtet, sondern dies ist der Wirkung des Aethers zuzuschreiben. Linsen von Pferden, die einen Tag in Alkohol absolutus gelegen haben, nachdem sie zuvor in Müllerscher Flüssigkeit, Formol, fixiert worden sind, lassen sich gut schneiden. Anders ist es mit solchen, welche man einen Tag lang mit Aether

behandelt hat. Der Kern läßt sich, wenn überhaupt, so doch nur äußerst schlecht schneiden und bröckelt vielfach aus.

Am geeignetsten zur Linseneinbettung ist die sogen. Aceton-Celloidin-Schnelleinbettung nach Scholz (26). Man schneidet die aus dem Gemisch von Alkohol absolutus und Aether genommenen Linsen in 4—6 möglichst gleich große Teile und bringt sie auf ca. 1 Stunde in reines Aceton. Es empfiehlt sich, auf den Grund der Reagenzgläser ein Flöckchen Watte zu legen, da das Aceton nicht immer ganz wasserfrei ist und das Wasser sich auf den Boden des Reagenzglases senkt. Hierauf überträgt man die Linsenstückchen in ein flaches Schälchen mit dünnem Celloidin, beläßt sie bei einer Temperatur von 35—40° 4—5 Stunden hierin und gießt dann dickes Celloidin zu. Gleichzeitig lasse man nun aus einer offenen Schale Chloroform verdunsten. Bei Bedarf gießt man nach einem weiteren Verlaufe von ca. 2 Stunden noch einmal dickes Celloidin zu. In 6—8 Stunden ist Knorpelhärte erreicht. Dann schneidet man kleine Blöcke, die die Linsenstücke enthalten, aus der Celloidinscheibe aus und klebt sie mit dickflüssigem Celloidin auf einem zuvor in Alkohol absolutus entwässerten Holzklotz oder Stabilitstein fest, $^1/_4$ Stunde später bringt man das ganze Präparat in 64prozentigen Alkohol. Nach 2—3 Stunden ist der Celloidinblock fest mit seiner Unterlage verbunden und kann nun zum Schneiden in das Mikrotom eingespannt werden. Man kann auch den Celloidinblock, will man ihn nicht gleich verarbeiten, über 1 Woche ungefährdet in 64prozentigem Alkohol aufbewahren. Er härtet nur langsam nach.

Die Schnitte, welche ich auf diese Art erzielt habe, besitzen eine Dicke von 0,01—0,02 mm, feinere konnte ich nicht herstellen. Besonders schwierig ist es, die pathologisch veränderten Massen zusammenhängend im Schnitte zu behalten. Gar zu oft sind sie bröcklig wie feiner Grieß oder ähneln kristallinischen Gebilden, die bei Berührung mit dem Messer ausspringen.

Erwähnen will ich noch, daß ich versucht habe, ganze Linsen einzubetten. Von diesem Verfahren ist entschieden abzuraten, wenn die Verbindung zwischen Linsenkapsel und Linsenmasse nicht eine sehr innige ist. Weil das Celloidin die Linsenkapsel nicht durchdringt, läuft man Gefahr, nach wenigen Schnitten eine mit dem Celloidinblock überhaupt nicht in Verbindung stehende Linsenmasse zu haben, die jedem Schnitte nach Möglichkeit ausweicht und endlich aus dem

Celloidinblock ausfällt. Versuche, die ich mit Gelatine als Einbettungsmasse anstellte, sind ohne Erfolg geblieben.

Was die Färbung der Schnitte anlangt, so haben die meisten Autoren, wie Becker, Heß, Bach, Hippel, Demaria u. a., vorzugsweise das Hämatoxylin angewandt, ferner Eosin und Alaunkarmin. Die meisten meiner Schnitte sind auch mit Hämatoxylin bezw. Hämatoxylin-Eosin und nach van Gieson gefärbt. Hämalaun habe ich auch vielfach benutzt, doch färbt es langsamer und nicht so intensiv wie Hämatoxylin, besonders wenn die Linsen in Müllerscher Flüssigkeit vorbehandelt waren.

Im übrigen wurden die Schnitte verschiedenen Färbemethoden unterworfen, um eventuell aus dem Verhalten der getrübten Partien der Linse zu den Farbstoffen einen Schluß auf die trübende Substanz ziehen zu können. Allerdings ist das Verhalten der getrübten Linsen gegen Farbstoffe ein Kapitel, das noch sehr der Aufklärung bedarf. So sollen nach Heß (27) die in vivo durchsichtigen Linsenteile nach Fixierung in Salpetersäure den Farbstoff (Alaunkarmin) annehmen, die getrübten so gut wie ungefärbt bleiben. Er fand bei Cataracta zonularis, daß der Inhalt der Hohlräume des Kernes den Farbstoff wesentlich stärker annimmt als die Umgebung und daher dunkelviolett auf hellem Grunde erscheint. Der Inhalt der Hohlräume in den perinuklearen Schichten färbt sich viel schwächer als die Umgebung und erscheint zum großen Teil fast farblos auf violettem Grunde (Fixierung in Alkohol, Färbung mit Grenachers Hämatoxylin). Bei Cataracta punctata congenita färben sich die Trübungen nicht.

Wie Schirmer (28) mitteilt, färben sich beim Schichtstar Starschicht, Kerne und Corticalis ganz gleich (Müllersche Flüssigkeit — Hämatoxylin, Eosin, Pikrolithionkarmin, Jod, Osmiumsäure, Anilinfarben). In einem Falle gelang es ihm durch kurzes Färben mit Hämatoxylin und nachheriges Abspülen in Wasser, eine tief dunkelblau gefärbte Starschicht auf schwach blau gefärbtem Grunde zu erhalten.

Eine gleichmäßige Färbung des ganzen Präparates durch Alaunkarmin erzielte Becker (4) bei der Cataracta diabetica. Die Kerne traten in demselben fast gar nicht hervor. Auch Hämatoxylin färbt fast gleichmäßig Zell- und Kernsubstanz. Bei der Cataracta senilis praematura punctata färben sich die punktförmigen graugrünen Trübungen kaum mit Alaunkarmin, sehr gut mit Hämatoxylin, wenig mit Eosin. Schöne Bilder sollen Hämatoxylin und Eosin geben.

Im folgenden zähle ich die pathologischen Zell- und Gewebsbestandteile auf, die im allgemeinen in den kataraktösen Linsen vorkommen, sowie die Mittel, mit denen ich sie färberisch darzustellen suchte.

1. **Fett** mit 2prozentiger wäßriger Osmiumsäurelösung und Sudan III. Greef (25) empfiehlt in neuester Zeit diesen Diazofarbstoff in alkoholischer Lösung. Die Färbung dauert einige Minuten. Große Fetttropfen färben sich hellrot, kleinere orange oder gelb. Das Einschließen in fettlösende Substanzen, wie Paraffin und Celloidin, ist zu vermeiden. Der Fettnachweis mit den oben angeführten Farbstoffen gelang nur 2mal typisch, in allen anderen Fällen jedoch nicht. Es hat den Anschein, als ob durch die notwendige Behandlung der Linse die pathologischen Fettmassen in derselben vernichtet werden. Denn in den 2 Fällen, in denen der Fettnachweis gelang, wurden nur die zentraleren Schnitte tingiert, jedoch diejenigen Schnitte nicht, welche besonders der Aether- und Alkoholeinwirkung ausgesetzt waren.

2. **Fibrin.** Eosin färbt es rosa. Nach Leber, Wagenmann und Baumgarten soll die Weigertsche Färbung, nach Fixierung in Alkohol und Müllerscher Flüssigkeit keine guten Resultate geben.

3. **Cholestearin.** Einige Tropfen Lugolscher Lösung ergeben dunkelbraune Färbung. Bei Zusatz einiger Tropfen 30—40prozentiger Schwefelsäure schlägt der Farbenton allmählich in Blaurot, Blaugrün und Reinblau um. Greef (25) bemerkt bezüglich des Cholestearinnachweises, daß sich diese Kristalle in Alkohol und Aether auflösen. Er bemerkt: „Da nun beim Härten und Einbetten in Celloidin die Bulbusstücke mit Alkohol und Aether lange in Berührung kommen, so sehen wir gewöhnlich in den gehärteten und gefärbten Schnitten Cholestearinkristalle nicht mehr. Wohl aber sind ganz charakteristische freie und spaltartige Lücken im Gewebe vorhanden, da wo Cholestearinkristalle gesessen haben.“ Diesen Ausführungen Greefs muß ich mich auch anschließen. Durch Einwirkung von Lugolscher Lösung und Schwefelsäure konnte ich nie die zitierte Farbenreaktion hervorrufen, sah aber in allen Präparaten ungefärbte oder mit Hämatoxylin nur schwach tingierte kristallinische Gebilde, die ihrer Form und ihrem Aussehen nach nichts anderes als Cholestearinkristalle sein können.

4. **Kalk.** Alaunhämatoxylin färbt den Kalk charakteristisch dunkelblau bisweilen rotblau.

5. **Amyloide Entartung.** Lugolsche Lösung soll nach einer Einwirkung von 3—10 Minuten die amyloiden Teile braunrot, die übrigen hellgelb färben. Die Farbenreaktion ist vergänglich. v. Hippel berichtet hierzu: „Mit der Gabbetschen Methode der Tuberkelbazillenfärbung behandelt, wurden die Massen leuchtend rot und hoben sich vorzüglich von dem blauen Grunde ab. Dies war die einzige Methode, bei der sie einen Farbstoff annahmen.“

6. **Hyaline Degeneration.** Karmin, Pikrokarmin, Eosin und Fuchsin sollen das Hyalin stark tingieren, es gibt nie Jodfärbung. Es ist sehr widerstandsfähig gegen Reagentien, Säuren und Alkalien lösen es nicht. Mir sind diese Reaktionen auf amyloide und hyaline Entartung einwandfrei nicht gelungen.

Ich habe auch eine größere Anzahl der Kataraktaugen auf ihren **Zuckergehalt** geprüft. Deutschmann (29) stellte experimentell fest, daß man kataraktöse Trübungen nur dann auf Diabetes zurückführen dürfe, wenn man in den Augenmedien mindestens 5 Proz. Zucker nachweisen könne. Denn selbst bei starkem Zuckergehalt des Harnes (8 bis 10 Proz.) sei der Zuckergehalt des Kammerwassers (0,2—0,3 Proz.) zu

gering, um von entscheidender Bedeutung für die Linse zu werden. Um diese Angaben nachzuprüfen, zerrührte ich in einem Petrischen Schälchen Kammerwasser und Glaskörper und filtrierte dann diese Flüssigkeit. Nachdem aus dem Filtrat das Eiweiß ausgefällt worden war, wandte ich der Reihe nach die Trommersche, die Böttgersche und die Gärungsprobe an. Es gelang mir nie Zucker festzustellen.

Die Untersuchung des Kammerwassers und des Glaskörpers auf ihren Zuckergehalt wandte ich besonders auch deshalb an, weil ich mir den Harn der betreffenden Pferde nicht beschaffen konnte.

Zum Zwecke der Aufhellung werden die gefärbten Schnitte in fließendem Wasser $^1/_2$—1 Stunde ausgewaschen, in Glyzerin untersucht und Dauerpräparate mit Asphaltlack umrandet, oder sie werden in steigendem Alkohol gehärtet. Absoluter Alkohol darf zur Entwässerung bei Herstellung der Dauerpräparate nur mit äußerster Vorsicht angewandt werden, weil er das Celloidin löst. Besser ist, man saugt mit Filtrierpapier aus dem dem 96prozentigen Alkohol entnommenen Schnitt alle Feuchtigkeit heraus und bringt ihn dann in Berührung mit einem Aufhellungsmittel. Zur Aufhellung benutzte ich teils Xylol, teils Bergamott- und Zedernöl. Nelkenöl löst das Celloidin und darf daher nicht angewandt werden.

Seligmann (23) empfiehlt, schwach wasserhaltige Schnitte in ein Gemisch von Xylol. purissim. 45,0, Acid. carbol. cryst. 15,0 zu legen, dem man noch ca. 40,0 g gebranntes Kupfersulfat zusetzen kann, um es stets wasserfrei zu halten. Ich habe keinen Unterschied zwischen den in reinem Xylol und Karbolxylol aufgehellten Schnitten bemerken können, beide waren von gleicher Güte. Der Einfachheit halber ziehe ich daher das reine Xylol als Aufhellungsmittel vor.

Diese Dauerpräparate habe ich alsdann in Kanadabalsam eingebettet.

Anatomisch-physiologische Vorbemerkungen.

Die Linse, Lens crystallina, besteht aus der Linsenkapsel, Capsula lentis, und der Linsensubstanz, Substantia lentis. Sie ist ein glasheller, festweicher, vollkommen durchsichtiger Körper, der zwischen Iris und Glaskörper seine Lage hat. Ihre Form ist kreisrund und bikonvex. Man unterscheidet an ihr eine vordere Fläche, Facies anterior, die hinter der Iris liegt und von Augenkammerwasser bespült wird, eine hintere Fläche, Facies posterior, die in die Linsengrube des Glaskörpers sich hineinlegt, den stumpfen Linsenrand, den Aequator. Beide Flächen besitzen eine

ungleiche Krümmung, bedeutend stärker ist die der hinteren Fläche. Ihre Scheitelpunkte stellen den vorderen bezw. hinteren Pol dar. Die Verbindungslinie beider Pole ist die Linsenachse, Axis lentis. Diese hat eine Länge von 12 bis 15 mm. Der Durchmesser des Aequators schwankt zwischen 17 und 22 mm. Das Gewicht der Linse schwankt zwischen 2,6 und 3,8 g und beträgt im Durchschnitt 3,2 g.

Die Linsenkapsel ist eine völlig strukturlose, glashelle Membran, ist sehr elastisch und von ungleicher Dicke. Vom Aequator aus wird sie nach beiden Polen zu immer dünner, besonders nach dem hinteren Pole zu. Hier ist die Dicke ca. 4mal geringer als am vorderen Pole. Ihrer Entstehung nach ist die Kapsel eine Kutikularausscheidung der Linsenzellen, teils Umwandlungsprodukt embryonaler Bindegewebshüllen. An die der Linse zugekehrte Fläche der vorderen Linsenkapsel ist eine einfache Schicht kubischer Zellen angelagert, die bis zum Aequator reicht (6, 7, 30).

Die Substantia lentis läßt eine weichere Rindenschicht, Substantia corticalis, und einen festeren Kern, Nucleus lentis, unterscheiden. Sie besteht ausschließlich aus den in die Länge gewachsenen Epithelzellen, die sich von einem Pol zum anderen ziehen. Hier stoßen sie in Nähten zusammen, deren von dem vorderen wie hinteren Pole je drei ausgehen, und welche, indem sie unter einem Winkel von 120° zusammentreffen, die sogen. dreihörnigen oder Y-artigen Figuren der Linse (7) bilden.

Um den mikroskopischen Bau der Linsensubstanz zu verstehen, hat man deren Entwicklung zu berücksichtigen. Die Linse geht aus einer Einstülpung des äußeren Keimblattes hervor, die sich von der Körperoberfläche abschnürt und eine Hohlkugel, das Linsenbläschen, bildet. Letzteres ist allenthalben von einer einfachen Schicht kubischer Zellen ausgekleidet. Diese behalten ihre ursprüngliche Gestalt nur am vorderen Umfang der Linse bis zum Aequator bei (Linsenepithel); in der Nähe des Aequators beginnen die Zellen höher zu werden und — während sie anfangs noch mit dem längsten Durchmesser aufrecht zur Kapsel stehen — neigen sich allmählich gegen denselben und gehen in Fasern über, die mit ihren Enden an die vordere resp. hintere Kapselwand stoßen, wogegen sich die Kerne in der Gegend des Aequators halten, hier die sogen. Kernzone bildend (31).

Die Linsenfasern haben die Gestalt sechsseitiger, prismatischer Bänder, die an ihrem hinteren Ende kolbig verdickt

sind. Die Linsenfasern der Corticalis besitzen glatte Ränder und in der Nähe des Aequators einen ovalen Kern. Die der zentralen Schichten haben gezähnelte Ränder und sind kernlos. Eine geringe Menge von Kittsubstanz verbindet sämtliche Fasern untereinander. Nerven und Blutgefäße finden sich nicht in der Linse (32).

Befestigt wird die Linse durch Bündel radiär verlaufender Fasern, Fibrae zonulares, die von den Firsten der Ciliarfortsätze des Corpus ciliare gegen die Linse ziehen und an beiden Flächen der Linsenkapsel enden. Sie bilden die Ciliarzone, die Zonula Zinii. Die Fasern der Zonula umschließen so einen Lymphraum, der den Linsenrand kreisförmig umgibt, den sogen. Canalis Petiti. Dieser Kanal ist aber in sich nicht fest geschlossen, sondern er steht durch Lücken zwischen den Zonulafasern in Verbindung mit der hinteren Augenkammer bezw. dem Glaskörperraum (6, 7, 30).

Die Linse hat den Zweck, alle auf das Auge treffenden Lichtstrahlen zu einem deutlichen Bilde auf der Netzhaut zu vereinen.

Die Funktion der Zonula besteht darin, bei erschlafftem Ciliarmuskel am Aequator der Linse einen Zug auszuüben, sie abzuflachen und dadurch für die Ferne einzustellen. Bei Kontraktion des Ciliarmuskels wird der von ihm gebildete Ring enger. Die Zonula erschlafft, die Linse wölbt sich stärker und stellt sich für die Nähe ein.

Eigene Untersuchungen.

Wie ich bereits oben angeführt habe, konnte ich zu meinen Untersuchungen 19 Augen von 13 Pferden verwenden. Ehe ich auf das Ergebnis meiner Prüfungen und die daraus zu ziehenden Schlußfolgerungen eingehe, will ich die an den verschiedenen Augen erhobenen Befundberichte vorausschicken. Es zeigten sich an den einzelnen Augen folgende Veränderungen.

I. Brauner Wallach, ca. 19 Jahre alt (Taf. I, Abb. 1 u. 2). Am rechten Auge ist die Iris an dem lateralen Rande zwischen Pupillar- und Ciliarzone eingerissen. Der Riß ist ca. 3 mm lang. Hierdurch wird ein spindelförmiges Stück von der Iris abgetrennt, das je nach den Bewegungen des Auges bald mehr oder weniger in das Pupillargebiet hineinflottiert. Der Pupillarrand ist oben und unten zerfranst, sowie oben etwas wellig gefaltet. An dieser gewellten Partie ist die Verbindung der Linse mit dem Corpus ciliare gelöst, die Traubenkörner fehlen. Pupillarreflex ist vorhanden, aber herabgesetzt. Die

Linse ist seitlich etwas zusammengedrückt und hat eine ovale Gestalt. Verschiedene weißschimmernde Punkte sind in ihr sichtbar, außerdem ziehen vom vorderen und hinteren Pol aus ca. 6—7 dunkle speichenartige Gebilde nach dem Innern und dem Aequator der Linse zu. Durch feine ringartige Trübungen sind diese Stränge miteinander verbunden, so daß man bei Anwendung des Augenspiegels den Eindruck erhält, als ob sich in der Linse ein Spinngewebe befinde. Durch die dazwischen liegenden Massen schimmert das Tapetum trüb gelbgrün hindurch. Das Sehvermögen ist auf diesem Auge stark herabgesetzt.

Gewicht des Bulbus 55 g, der Linse 3,3 g. Härtung der Linse in 4prozentiger Formalinlösung. (Gewicht des linken Bulbus 50 g, der Linse 3,2 g. Hier ist keine Kataraktbildung festzustellen.)

Klinische Diagnose: Cataracta symptomatica.

Histologischer Befund. Die Linse ist in Frontalschnitte zerlegt. Eine stärkere Vertiefung, sowie verschiedene seichtere Einbuchtungen finden sich in der Rindensubstanz. In ihrer Nähe verlaufen die Fasern gewellt. Wucherungen des Kapselepithels sind in die Vertiefungen eingelagert (Abb. 1). Die Kerne haben eine deutliche blaue Färbung mit Hämatoxylin angenommen, sind scharf begrenzt und lassen die Nukleïn- bezw. Paranukleïnmassen durch eine intensivere Färbung deutlich erkennen. Diese Massen sieht man allenthalben, auch zwischen oder in den einzelnen Linsenfasern. Dieselben stellen die Reste zerfallener Kerne dar. Oft liegen sie in größerer Menge beieinander und bilden dann verschieden, meist rundlich gestaltete, tief dunkelblau gefärbte, granulierte Gebilde. Häufig gruppieren sie sich um bläschenförmige Lücken in der Linsensubstanz und füllen sie zum Teil aus. Die Fasern sind an diesen Stellen geschrumpft, in ihren Konturen und ihrem Verlaufe unregelmäßig. In der auf diese Partie folgenden Corticalis liegen viele kleine und größere rundliche Vakuolen, oft umlagert von kleinen punktförmigen Nukleïnmassen (Abb. 1).

Auf der Kapsel finden sich an einigen Stellen kleine, feinste, rötliche Körnchen aufgelagert, teils Gewebspartikelchen von der Iris herrührend, teils Hämatoidinkristalle darstellend. Größere, verschieden gestaltete, gelbrote Hämatoidinkristalle sind auf allen Schnitten, besonders in der Corticalis, zu bemerken. Außerdem sieht man bisweilen durchsichtige, scharf umgrenzte, vieleckige, teils rhombische Kristalle, die ihrer Form nach Cholestearinkristalle sind. Gleichwohl gelang an verschiedenen anderen Schnitten die Reaktion mit Schwefelsäure und Jod nicht. Einige Male sah ich Haufen von 6—8 Zellen, das Licht stärker brechenden Kugeln, welche ich für Fettkügelchen halte. Allerdings gelang es mir nicht, den Fettnachweis mit Osmiumsäure zu erbringen. Auch nach Zusatz von Salzsäure blieben diese Kugelhaufen unverändert bestehen.

Der Linsenkern ist schwächer als die Corticalis tingiert und wird von ihr durch spindelförmige, teils rundliche Lücken, die eine unregelmäßige Anordnung zeigen, geschieden. Einige größere Spalten in der Rindenschicht sind Kunstprodukte und beweisen hier den lockeren Zusammenhang der Elemente der Linse. Vom Mittelpunkt des Kernes aus ziehen nach verschiedenen Richtungen hin homogene, stärker als ihre Umgebung gefärbte, bandartige Streifen (Abb. 2). Bisweilen werden dieselben durch kleine Lücken oder ungefärbte tropfenartige Gebilde von der übrigen Linsenmasse geschieden. Am Uebergange des Linsenkernes in die Corticalis verästeln sie sich bäumchen-

artig, zum Teil verlaufen sie parallel den Linsenfasern und geben dem mikroskopischen Bilde durch ihre gegenseitige Vereinigung das Aussehen eines Spinngewebes. Diese bandartigen, verästelten Gebilde sind nach meinen Beobachtungen dadurch zu stande gekommen, daß sich in Spalten der Linsensubstanz eine eiweißhaltige Flüssigkeit, der Liquor Morgagni, ergossen hat, koaguliert ist und nun dies eigenartige Bild in den Schnitten zeigt.

II. und **III.** Schimmelstute, Litauer Rasse, 22 Jahre alt, beide Augen erkrankt (Taf. II, Abb. 3). In der rechten Linse befinden sich geringgradige Trübungen, die zwischen der Linsenmasse und vorderen wie hinteren Kapsel ihren Sitz haben. Sie dehnen sich vom vorderen wie hinteren Pol gleichmäßig nach allen Richtungen hin aus, besitzen etwa einen Durchmesser von 6—8 mm und sind schattiert. Das Tapetum ist zu erkennen, erscheint jedoch etwas verschwommen, das Sehvermögen ist wenig herabgesetzt. Am linken Auge finden sich im Pupillarbereiche vier punktförmige glänzendweiße und zwei milchigweiße, flockenartige Trübungen, welche durch feine strichförmige Schattierungen miteinander in Verbindung stehen. Es sieht aus, als ob sich ein Spinngewebe mit dickeren Knoten in der Linse befände. Auch hier ist das Sehvermögen nur unerheblich gestört.

Gewicht des Bulbus: rechts 49 g, links 47 g
„ der Linse: „ 2,6 „ „ 2,6 „

Härtung beider Linsen in Formollösung.

Klinische Diagnose: Cataracta senilis.

Histologischer Befund. Auf sämtlichen Schnitten der rechten Linse ist der Linsenkern deutlich von der Corticalis geschieden (Abb. 3). Letztere hat mit Hämatoxylin einen intensiveren blauen Ton angenommen, während der Kern mattblau erscheint. Am Uebergang der Corticalis in den Linsenkern sieht man eine Schicht stark geschrumpfter Linsenfasern, die ein Gerüst von Maschen bildet. Diese Maschen umgeben zum Teil bläschenartige Gebilde, zum Teil kleine, intensiv blau gefärbte, kristallinische Körperchen ovaler Form, die bisweilen gekörnt oder gestreift erscheinen und mit den in Fall I beschriebenen Nukleïnmassen identisch sind. Auch finden sich in dieser Zone kranzförmig um den Kern geordnet Vakuolen (Abb. 3), welche die Chromatinsubstanzen bald mehr bald weniger ausfüllen (Cataracta zonularis). Diese Chromatinmassen lösen sich bei Zusatz von 5—10prozentiger Salzsäure nicht. Mit Lugolscher Lösung gefärbt, nehmen sie einen intensiv roten Farbenton an, der bei Zusatz von 40prozentiger Schwefelsäure noch dunkler wird. Auch in den Kernen findet sich eine größere Anzahl dieser Vakuolen, alle umlagert von den oben erwähnten granulierten Gebilden.

In der Rinde treten die Vakuolen weniger auf. Dafür haben wir hier vorwiegend die gleichmäßig blau gefärbten, homogenen Gebilde, die als Coagula der aus den Linsenfasern ausgetretenen Zellsubstanz und der in der Linse befindlichen, stark eiweißhaltigen Flüssigkeit zu betrachten sind. Eosin verleiht ihnen eine gleichmäßig rote Färbung. Die Rindenschicht besitzt in einem Viertel ihres Umfanges ein stark zerklüftetes Aussehen. Hier kann man die unregelmäßig gezahnten und ausgebuchteten Konturen der einzelnen Fasern deutlich verfolgen, man sieht auch zwischen den Fasern kleine Kriställchen von verschiedener Form liegen, die den Farbstoff ungleich angenommen haben. Sie

bestehen aus schwefelsaurem Kalk, aus Cholestearin: der Farbennachweis gelang allerdings hierfür nicht. Die Untersuchung auf fettige Degeneration ergab ein negatives Resultat. Im Zentrum des Linsenkernes erkennt man eine Y-artige Figur, gebildet von drei nahtähnlichen Linien, die hier winklig zusammentreffen. Zwei von diesen Linien lassen sich auf einigen Schnitten bis zur Corticalis verfolgen, die dritte endet schon vorher.

Auch die durch die linke Linse angelegten Schnitte zeigen eine dunkelblaue Färbung der Corticalis, der Linsenkern ist heller. An einer Stelle finden sich in der Corticalis homogene Massen, die wie die Speichen eines Rades zueinander gelagert sind und die durch feine Spalten von dem übrigen Linsengewebe getrennt sind. Im übrigen weisen die Schnitte stark sklerosierte und durch größere oder kleine Zwischenräume voneinander getrennte Linsenfasern auf. Verschiedentlich, besonders im Kerne, ist das Protoplasma der Fasern geschrumpft, hat sich tiefer blau gefärbt, und die übereinanderliegenden verschiedenen Faserlagen verleihen dem Bilde ein netzartiges Aussehen. In den Maschen dieses Netzes findet sich eine hellblau gefärbte, gleichförmige Substanz, in dieser außerdem noch teils Lücken, teils Nukleïnmassen. Verschiedengeformte Hämatoidinkristalle, Gips- und Cholestearinkristalle finden sich ziemlich zahlreich in dieser Linse. Die Untersuchung beider Augen auf Zuckergehalt hatte ein negatives Ergebnis.

IV. und V. 18jähriger Schimmelwallach, Litauer Rasse (Taf. II, Abb. 4). Beiderseits ist die Hornhaut getrübt, links vollkommen, sie erscheint wie eine marmorierte wolkige Masse und gestattet keinen Einblick in die vordere Kammer. Am rechten Auge ist die Trübung auf die Mitte bezw. den oberen Teil der Cornea beschränkt, hat 3 Zentren, die ca. 4—6 mm voneinander entfernt sind. Um dieselben lagern sich grauweiße, wolkige Trübungen, welche zum Teil ineinander übergehen. Am unteren und lateralen Rand sieht man als starkgefalteten, schwärzlichen Streifen die Iris durchschimmern. Die Pupille ist — nach ihrem unteren lateralen Rande zu schließen — ca. 2—3mal so weit wie bei einem gesunden Auge. Pupillarreflex ist nicht festzustellen. Von der Linse ist nur ein schmaler Streifen unten zu sehen, der milchweiß aussieht. Wie die Sehprobe ergab, war das Pferd beiderseits völlig erblindet.

Gewicht des Bulbus: rechts 55 g, links 49 g
„ der Linse: „ 3,5 „ „ 2,9 „

Wie sich bei Eröffnung des Bulbus herausstellte, stand linksseitig die Linse nicht mehr mit der Iris in Verbindung. Sie stellt eine ziemlich feste, gelbweiße Masse dar, in die viele intensiv weiße, Grießkörnern ähnliche Körperchen eingelagert sind. An der Hinterfläche sind diese zu einem sechsstrahligen Stern geordnet, der sein Zentrum im hinteren Pol hat. Die Linsenkapsel ist mit der Iris in Verbindung geblieben. Die rechte Linse erwies sich auch als eine homogen gelbweiße, getrübte Masse mit wenigen kleinen hellweißen Punkten. Beide Linsen sind in Müllerscher Flüssigkeit gehärtet.

Klinische Diagnose: Totale bezw. partielle Hornhauttrübung. Beiderseits Cataracta symptomatica, links verbunden mit Luxatio lentis.

Histologischer Befund. Horizontalschnitte durch die Linse.

Färbung mit Hämatoxylin. Die ganze Linsenmasse des rechten Auges hat sich gleichmäßig dunkelviolett gefärbt, nur in der Gegend des vorderen Poles finden sich in der Corticalis verschiedene hellere Felder und Streifen, die von dunkler gefärbten Fasern durchzogen werden. In ihr fallen verschiedene ovale und runde Hohlräume auf, die teils von tröpfchenartigen, dunkler gefärbten Gebilden (Abb. 4) ausgefüllt, teils leer sind. Erstere sind nicht immer gleichmäßig gefärbt, der Farbenton geht öfter, aber stets allmählich in ein tiefes Blau über. Oft sind die Tröpfchen oder die Hohlräume zu kleinen Ketten perlschnurartig aneinander gereiht (Morgagnische Kügelchen). Gut erhaltene Faser- resp. Zellkerne sieht man an verschiedenen Punkten in der heller tingierten Corticalis. Auch fehlen nicht die Hämatoidin-, Cholestearin- und Kalkkristalle. Am Uebergang der Corticalis in den Kern finden sich verschiedene längliche Lücken. Am hinteren Pol trennen sich in der Mitte der Rindenschicht zirka an einigen Stellen die Linsenfasern und zeigen hier Einlagerungen runder und ovaler, bald schwächer, bald stärker gefärbter Tröpfchen. Bisweilen scheint es, als ob diese von einer stärker gefärbten Hülle umschlossen seien (Abb. 4). Mit Osmiumsäure färbten sich die Tröpfchen nicht. Auch sieht man kleine, verschieden geformte Kristalle zwischen den geschrumpften Fasern und den Tröpfchen, ferner eine geringe Menge strukturloser, homogener Linsenmasse. An die diese Tröpfchen begrenzende Linsenfaser reihen sich nach dem Kern zu einige geschrumpfte Fasern an, die uneben und zerrissen aussehen und im Schnitt eine unebene Fläche (wie Sturzacker) bilden. Linkes Auge. Auf der Innenfläche der Vorderkapsel finden sich in reichlicher Menge Auflagerungen eines rötlichgelben, streifigen, verschieden breiten, geflechtartigen Gewebes, das an den Treffpunkten der Streifen sich zu dunkleren Knoten verdickt, auch sich bisweilen flächenartig ausbreitet. Wo die Auflagerungen weniger dicht sind, erkennt man, daß diese sich aus faserartigen gelben Massen (organisierten Fibrinmassen) zusammensetzen. An Querschnitten durch die Kapsel sieht man, daß dieselbe ungleich dick ist. Verschiedentlich ist sie gefaltet. Unter den Falten finden sich gewuchertes Epithel, unregelmäßig verlaufende Linsenfasern, kleine und größere schollige Gerinnsel. Aus diesen Massen heben sich intensiver schwarzblau tingierte rundliche Gebilde von den im übrigen gleich großen ovalen, doch heller gefärbten Kernen der Linsenfasern ab. Die Schnitte enthalten, besonders in der Corticalis, viel Kristalle, vorwiegend Hämatoidinkristalle. Die Corticalis ist stark zerklüftet, der Kern indessen weniger.

VI. und VII. Braune Stute, 28 Jahre alt. Am rechten Auge ist die Pupille normal weit geöffnet, in ihr wölbt sich die Linse stark hervor, die im Pupillarbereich sechs flockenartige Trübungen erkennen läßt. Dieselben erscheinen bei auffallendem Licht weiß, bei durchfallendem schwarz. Vom hinteren Pole aus ziehen sich mehrere das Licht stärker brechende Radien nach dem Aequator zu, ohne diesen aber ganz zu erreichen. Das Sehvermögen ist in geringem Grade gestört. In der linken Linse befinden sich in der Umgebung des Kernes einige winzige, bei durchfallendem Licht dunkel erscheinende Pünktchen, wie Nadelstiche. Auch hier ist der Glaskörper nicht getrübt, das Tapetum und die Pupille deutlich zu erkennen. Das Sehvermögen ist nicht erkennbar herabgesetzt.

Gewicht des Bulbus: rechts 52 g, links 54 g
„ der Linse: „ 3,1 „ „ 3,1 „

Die Linsen wurden in Formol gehärtet.

Klinische Diagnose: Cataracta senilis.

Histologischer Befund. Die Schnitte sind parallel der Linsenachse, vertikal, angelegt. Starke Faltung der Kapsel, besonders in der Aequatorgegend. Hier Wucherung des Epithels, geschlängelter Verlauf der Fasern, der zur Bildung von Ausbuchtungen führt. Der Kern ist mit zahlreichen rundlichen Lücken, wie sie in Fall I geschildert sind, mit verschieden geformten Kristallen, Gips- und Cholestearinkristallen, mit Nukleïnmassen durchsetzt. Die Fasern zeigen Schrumpfung und intensivere Färbung ihres Protoplasmas und rufen durch ihre gegenseitige Lagerung netzartige Bilder, wie in Fall II erwähnt, hervor. In den Maschen dieses Netzes findet sich eine hellblau gefärbte, homogene Substanz. Auf vertikalen, zur Linsenachse senkrecht stehenden Schnitten ist der Kern stark zerklüftet. Aus diesen scholligen Massen heben sich an einer Stelle ringförmig um den Linsenkern verlaufende, durch schwächere oder intensivere Färbung voneinander sich unterscheidende Fasern hervor, deren Konturen unregelmäßig und zernagt sind. An verschiedenen Punkten sind rötlichgelbe kleine Kristalle von verschiedener Form eingelagert. Die linke Linse, welche ganz in Celloidin eingebettet war, löste sich bei Herstellung der Schnitte aus der Celloidinmasse und zersplitterte. Das Kammerwasser und der Glaskörper beider Bulbi wurden auf Zucker untersucht. Das Resultat fiel negativ aus.

VIII. Fuchswallach, ca. 10 Jahre alt, Litauer Rasse (Taf. III, Abb. 5). Beiderseitige Atrophia bulbi mit völliger Erblindung. Verschiedene ältere und frischere Hautabschürfungen finden sich an beiden Augenbogen. Am rechten Auge ist die Cornea total getrübt, erscheint in ihrer unteren Hälfte stark pigmentiert und ist stärker gewölbt. Sie hat die Form einer Ellipse. Nur das laterale obere Viertel ist zu sehen. Das dritte Augenlid legt sich in der Größe eines Zehnpfennigstückes über die Cornea und bedeckt sie fast ganz. In ihrer Umgebung ist die Sclera stark strichförmig pigmentiert. Die Lage der Linse läßt sich nicht durch Palpation feststellen. Die Cornea des linken Bulbus ist ebenfalls total getrübt, die Sclera stark strichförmig in der Umgebung der Cornea pigmentiert. In der vorderen Kammer findet sich kein Inhalt. Iris und Linse legen sich dicht an die Cornea an. Die Linse ist infolge ihrer härteren Konsistenz durch Palpation zu erkennen. Gewicht der Bulbi rechts 13, links 14 g. Härtung in Müllerscher Flüssigkeit.

Klinische Diagnose: Atrophia bulbi durch periodische Augenentzündung.

Histologischer Befund. Frontalschnitte durch den linken Bulbus zeigen, daß die Linse zu einem Gebilde von unregelmäßiger rundlicher Gestalt geworden ist, das sich durch verschiedene größere Spalten von der dunkel pigmentierten Iris absetzt. Die Linsenkapsel liegt der Linsenmasse eng an, sie besitzt eine ungleiche Dicke und hat sich mit Hämatoxylin schwach hellblau gefärbt. An verschiedenen Stellen scheint sie gänzlich zu fehlen; hier sind von der Iris aus glatte Muskelfasern in die Linsensubstanz hineingewuchert, welche sie in regellos verlaufenden Zügen bald in dichten Massen zusammenliegend, bald durch ursprüngliche Linsensubstanz

voneinander getrennt, durchsetzen. Dort, wo die Muskelfasern in der Längsrichtung getroffen sind, erkennt man deutlich ihre länglichen, spindelförmigen Kerne, welche bei Färbung nach van Gieson im Gegensatz zur hellroten Muskelmasse blaurot tingiert sind. Die Kerne der quergetroffenen Muskelfasern erkennt man an ihrer runden Gestalt und gleichmäßig dunkelblauroten Färbung. Sie sind nicht so groß wie die Kerne der Epithelzellen bezw. Linsenfasern, welche eine mehr gelbblaue Farbe angenommen haben und oft intensiver gefärbte Chromatinmassen erkennen lassen.

In den peripheren Teilen der Linsenmasse findet sich an mehreren Stellen ein intensiv dunkelrot nach van Gieson und dunkelblau mit Hämatoxylin gefärbtes, ziemlich festes Gewebe, das bisweilen von heller tingierter Substanz durchsetzt ist. Mit Sudan III wurde dies Gewebe nicht gefärbt, wohl aber zeigten sich in ihm orangerote, kernartige Gebilde. Bei näherer Prüfung erwies sich dieses Gewebe als fibröses Bindegewebe.

Die eigentliche Linsensubstanz, Epithel und Fasern sind ganz aus ihrer regelrechten Anordnung gebracht. Die hellblauen Kerne der Linsenfasern bezw. des Linsenepithels erscheinen teils unverändert mit scharfen gleichmäßigen Konturen, teils sind sie gezackt und schon mehr oder weniger zerfallen, die Kernsubstanz hat sich ungleich stark gefärbt. In der Gegend des Linsenkernes sieht man große, meist ovale, dunkelumsäumte Zellen, und an ihrer Peripherie einen länglichen, bald heller, bald dunkler tingierten Kern, an dessen Polen feingekörntes, dunkler erscheinendes Protoplasma zu erkennen ist. Diese Zellen sind Fettzellen. In einigen Präparaten wurden mit Osmiumsäure diese Zellen tief schwarz gefärbt. Mit Sudan III färbten sich diese Zellen ziegelrot. An Schnitten, die in steigendem Alkohol gehärtet waren, und an solchen, welche von der Peripherie des Celloidinblockes stammten, also der Alkohol- und Aethereinwirkung bei der Einbettung etc. besonders ausgesetzt waren, ließ sich der Fettnachweis mit Osmium nicht erbringen. Von Fettzellen umgeben erkennt man in der Kortikalgegend der Linse ein arterielles Blutgefäß, das quer durchschnitten ist und in seinem Lumen einige rote Blutkörperchen erkennen läßt. Kristalle von verschiedener Form und Farbe, feingekörntes Pigment, besonders an den mit der Iris verwachsenen Stellen, finden sich in den Schnitten. Einige kleine Kalkklümpchen sind infolge des starken Lichtbrechungsvermögens der Kalkkristalle als hellere Stellen in den mit Osmiumsäure gefärbten Präparaten zu erkennen. Daß Kalkablagerungen in der Linsensubstanz stattgefunden hatten, verriet schon beim Anfertigen der Schnitte das wiederholte Knirschen des Mikrotommessers. Beim Durchschneiden des rechten Bulbus ergoß sich eine trübe, mißfarbige, bröcklige, Gewebsteile enthaltende Flüssigkeit. In dem Bulbus fanden sich nur noch einige Gewebsfetzen. Von der Linse, der Iris und dem Ciliarkörper waren keine Rückstände mehr vorhanden.

IX. Fuchswallach, 15 Jahre alt (Taf. III, Abb. 6). Auf der linken Iris befindet sich am unteren, medialen Pupillarrand ein kleiner blutroter Fleck von 1 mm Durchmesser. Die linke Linse ist frei von Trübungen. Schon mit unbewaffnetem Auge sieht man, daß in der rechten Linse verschiedene weißliche Punkte in rosenkranzförmiger Anordnung liegen, die sich von der Mitte der Linse nach dem lateralen Augenwinkel und zwar nach unten

hinziehen. Bei fokaler Beleuchtung erscheinen diese Punkte intensiver weiß. Die übrigen Linsenteile lassen keine Trübungen erkennen. Bei Durchleuchtung mit dem Augenspiegel erscheint der Augenhintergrund wie mit einem leichten Schleier überdeckt. Das Tapetum tritt weniger deutlich hervor. Das Sehvermögen des Pferdes ist nicht herabgesetzt.

Gewicht des Bulbus: rechts 65 g, links 66 g
„ der Linse: „ 3,7 „ „ 3,5 „

Härtung beider Linsen in Müllerscher Flüssigkeit.

Klinische Diagnose: Cataracta symptomatica.

Histologischer Befund. An diesem Präparat ist besonders auffallend, daß sich von dem stark gewucherten Epithel der Kapsel an verschiedenen Stellen teils geschlängelte, teils zapfenartige Fortsätze in die Linsensubstanz hinein erstrecken. Die Kerne sind perlschnurartig aneinander gereiht und liegen zum Teil auch in größerer Menge regellos nebeneinander. Größtenteils sind sie von einem mehr oder weniger stark mit Eosin gefärbten Hofe umgeben. Die Konturen der Kerne sind unregelmäßig, ihr Inhalt granuliert und hat sich verschieden intensiv mit Hämatoxylin gefärbt. Außerdem verschiedene Kristallformen, wie sie in den erwähnten Schilderungen schon angeführt sind.

X. Rappwallach, ca. 21 Jahre alt. In der linken Regio supraorbitalis finden sich verschiedene ältere Narben und frischere Hautabschürfungen. Cornea, vordere Kammer, Iris normal. Die Pupille ist weit geöffnet, doch ist der Pupillarreflex noch vorhanden. Die Linse erscheint im ganzen rauchig getrübt, einige radiäre Streifen markieren sich an der hinteren Fläche etwas deutlicher. Das Tapetum ist verschleiert und schimmert grünlich durch. Das Sehvermögen auf diesem Auge ist sehr schwach. Am rechten Auge sind keine pathologischen Veränderungen festzustellen.

Das Gewicht beider Bulbi bezw. Linsen ist 58 bezw. 3,6 g. Härtung in Müllerscher Flüssigkeit.

Klinische Diagnose: Cataracta senilis.

Histologischer Befund. In diesem Präparat fällt besonders auf, daß in der Umgebung des sklerotischen, von scholligen Massen durchsetzt erscheinenden Linsenkernes sich eine Menge gut erhaltener Faserkerne befindet, welche eine stärkere Färbung ihrer Chromatinsubstanz zeigen. Aus der Menge verschieden geformter, meist gefärbter Kristalle hebt sich besonders ein größerer ab, der durch seine charakteristische, sechseckige, längliche Form sich als aus schwefelsaurem Kalk bestehend erweist. Die Linsenfasern sind nur geringgradig geschrumpft und liegen dicht aneinander.

XI. und **XII.** Rappwallach, ca. 15 Jahre alt. Bei Palpation erscheint der rechte Bulbus etwas kleiner als der linke, seine Konsistenz ist weicher. Die Cornea ist leicht wolkig getrübt. Bei fokaler Beleuchtung treten die trüben Stellen deutlicher hervor. Es sind ca. 6 weißliche Punkte von Nadelknopf- bis Linsengröße zu erkennen, um die sich stets ein kleiner, weniger stark getrübter wolkiger Hof lagert. Die Ciliarzone der Iris ist ziemlich stark gefaltet, die Pupillarzone glatter, der Pupillarrand zerfranst, die Traubenkörner fehlen. Pupillarreflex ist nicht vorhanden. Die Pupille ist mäßig weit geöffnet. In ihr wölbt sich ziemlich stark die Linse hervor, die wie

eine bernsteingelbe, teils wolkige, teils gekörnte Masse aussieht und bei den Bewegungen des Kopfes ihre Lage mehr oder weniger verändert. Eine Durchleuchtung der Linse mit dem Augenspiegel ist nicht möglich. Hier totale Erblindung. Auf der Linse des linken Auges sind bei fokaler Beleuchtung nach dem medialen Pupillenwinkel zu 3—4 weißliche, stecknadelkopfgroße, kaum wahrnehmbare Punkte zu erkennen, die bei durchfallendem Licht schwarz und durch ein Maschenwerk miteinander verbunden zu sein scheinen. Das smaragdgrüne Tapetum sowie die Papilla optica, deren Gefäße ziemlich stark injiziert sind, kann man mit dem Augenspiegel deutlich erkennen. Das Sehvermögen ist nicht erheblich herabgesetzt.

Gewicht des Bulbus: rechts 44 g, links 60 g
„ der Linse: „ 2,5 „ „ 3,6 „

Härtung der Linsen in Müllerscher Flüssigkeit.

Klinische Diagnose: Cataracta symptomatica.

Histologischer Befund. Die zentralen Partien des Linsenkernes der rechten Linse sind auf allen Schnitten gut erhalten. Auf sie folgen unregelmäßige, teils schollige Massen, teils Tröpfchen, teils Vakuolen, welche Tröpfchen enthalten, Nukleïnmassen, Kalkkristalle. Die Fasern laufen hier nicht mehr konzentrisch, sondern machen Biegungen und Windungen. Sie haben ausgezackte, unregelmäßige Umrandungen, die Kristalle und Tröpfchen zwischen sich aufnehmen. Diese Zerfallsmassen ragen an verschiedenen Stellen wolkenartig in die Rindenschicht hinein. Die Corticalis erscheint als ein verschieden breites, homogenes Band, auch Kalk- und Cholestearinkristalle von verschiedener Form und Größe enthaltend. Die Fasern der linken Linse sind stark sklerotisch und zersplitterten beim Schneiden in tafelförmige, rechteckige und rhombische Cholestearinkristalle. Eine große Menge ungefärbter, das Licht stärker brechender Kalkkristalle, sowie blaurote, drusige Gebilde sieht man unter dem Mikroskop. Am Uebergang der Kortikalis in den Kern findet sich eine Zone von Lücken und tropfenartigen Gebilden, die den Kern ringförmig umgeben. Spaltartige Lücken ziehen senkrecht zur Faserrichtung gegen die Kernmitte. Sie sind von einer homogenen, hellblau gefärbten Masse ausgefüllt, die an ihren unregelmäßigen Rändern rundliche bis ovale, verschieden stark tingierte Tröpfchen erkennen läßt. Im Linsenkern ist das Plasma der Fasern stark geschrumpft und bildet ein intensiver gefärbtes Maschenwerk; Fettnachweis und die Farbenreaktion auf Cholestearin war nicht zu erbringen. Auch in diesen Augen ließ sich Zucker mit den angeführten Proben nicht nachweisen.

XIII. Fuchsstute, ca. 12 Jahre alt (Taf. IV, Abb. 7). Die Iris des rechten Auges ist stärker gewulstet als die linke, auch ist der untere Rand derselben gefranst und die Traubenkörner sind nicht vollzählig. Zusammenhangstrennungen lassen sich nicht feststellen. Die Pupille ist etwas verengt, der Pupillarreflex besteht. In der Mitte der Pupille zeigt sich eine kreideweiße, sternförmige Masse, die deutlich dem vorderen Rande der Linse aufgelagert ist, einen gefransten Rand und ca. 2—3 mm im Durchmesser besitzt. Bei Beleuchtung mit der Pristleylampe scheint es, als ob ein Stückchen Gewebe an den vorderen Linsenpol festgeklebt wäre. Auch sieht man deutlich feinste dunkle Pigmentkörnchen in die weiße Masse eingestreut. Sonst sind

keine Trübungen in der Linse festzustellen, der Glaskörper ist durchsichtig und klar, das Tapetum leuchtend grün. Am linken Auge lassen sich keine pathologischen Veränderungen konstatieren.

Gewicht des Bulbus: links 55 g rechts 55 g
„ der Linse: „ 3,4 „ „ 3,5 „

Härtung in Müllerscher Flüssigkeit.

Klinische Diagnose: Cataracta symptomatica.

Histologischer Befund. Nach dem vorderen Pol zu verjüngt sich die Kapsel allmählich und löst sich schließlich in ein schwach hellblau gefärbtes, teils homogenes, teils von faserigen Massen durchzogenes Gewebe auf. Dieses sieht wie Fasergewebe aus, unregelmäßige geschlängelte Fasern verlaufen in ihm und lassen größere und kleinere Lücken zwischen sich erkennen. Des öfteren finden sich in diesen Vakuolen größere oder kleinere Tropfen, einzeln oder zu mehreren. Bei stärkerer Vergrößerung sieht man in den meisten dieser Tröpfchen eine oder mehrere runde, ganz ungefärbte Stellen, die wie in die Tröpfchen eingelagerte Bläschen erscheinen. Ueber diesen finden sich verschieden große gelbrote Haufen, die aus winzigen Körnchen bestehen und offenbar Blutfarbstoff sind. Von der Iris herstammendes Pigment ist in Gestalt kleiner Granula und schwärzlicher, größerer Mengen in dieser Starmasse enthalten (Abb. 7). An die Kapsel schließt sich eine Reihe rundlicher Hohlräume, tröpfchenartiger Gebilde, granulierter Pigmentmassen sowie gewuchertes Epithel in mehreren Schichten an. Das Protoplasma dieser Zellen erscheint heller, die Kerne haben sich nicht so stark mit Hämatoxylin gefärbt als wie dort, wo das Epithel in einfacher Lage direkt der Kapsel anliegt. Die Kerne sind im Zerfall begriffen, ihre Konturen sind unscharf und zernagt. In der unter dieser Starschicht liegenden Corticalis sind die Linsenfasern nach dem vorderen Pole zu aus ihrem normalen Verlaufe abgewichen. Der Zusammenhang derselben ist ein loser, man sieht in großer Menge Spalten, Lücken, größere und kleinere verschieden stark gefärbte Tröpfchen, wie sie eben geschildert sind, Zellkerne, strukturlose Substanz, die scheinbar von koagulierter Morgagnischer Flüssigkeit gebildet wird. Einige Bläschengebilde sehen aus wie Fettzellen, doch war der Fettnachweis mit Osmiumsäure nicht zu erbringen. Kristalle aus Cholestearin, schwefelsaurem Kalk und Blutfarbstoff sind in der Starmasse anzutreffen. An einzelnen Stellen erscheint die Linse wie zerrissen. Allerdings sind die Trennungen zum Teil auch künstlich beim Schneiden der Linse entstanden. Die geschilderte Starschicht beschränkt sich auf die Gegend des vorderen Linsenpoles und reicht in der Linsensubstanz kaum bis zum Beginne des Linsenkernes. Cataracta polaris anterior et Cat. corticalis (Abb. 7). Auch am hinteren Pole hat eine Starbildung eingesetzt, sie ist aber von ganz geringer Ausdehnung. Die äußerste an die Kapsel anschließende Rindenschicht hat den Farbstoff schwächer angenommen. Zwischen dieser Substanz und der Kapsel sieht man Vakuolen und Tröpfchen. Der Linsenkern wird von der hinteren Corticalis durch eine Zone spindelartiger Lücken geschieden. Der Linsenkern hat sich homogen blau, im Zentrum etwas heller gefärbt.

XIV. und **XV.** Fuchsstute, 14 Jahre alt, beiderseits völlig erblindet (Taf. IV, Abb. 8). In der Nasenwangenfurche findet sich ein

schleimiges Sekret. Ueber dem rechten Auge finden sich verschiedene Narben. Der Pupillarrand der Iris ist stark zerfranst, die Pupille ist weit geöffnet, der Pupillarreflex fehlt. Die Linse, homogen, gelbweiß getrübt, zeigt eine von dem vorderen Linsenpol ausgehende hellere radiäre Streifung. Bei Eröffnung des Bulbus ist die Linse luxiert. Das Gewicht dieses Bulbus beträgt 50 g, das der Linse 3,4 g. Der linke Bulbus ist stark atrophisch. Die Cornea ist stark gewölbt, besitzt einen Längendurchmesser von 18 mm, einen Höhendurchmesser von 8—10 mm. Sie ist total homogen opaleszierend weiß getrübt. Das Gewicht des ganzen Bulbus beträgt 20 g.

Härtung der Linsen in Müllerscher Flüssigkeit.

Klinische Diagnose: Cataracta symptomatica.

Histologischer Befund: Die ganze Linsenmasse des rechten Bulbus ist pathologisch verändert (Cataracta totalis). Die Kapsel ist stark geschrumpft und nicht mehr in Zusammenhang mit der übrigen Linsenmasse. Auf Flächenpräparaten zeigt die Kapsel starke Zellwucherung. Ein faseriges, in mehreren Schichten liegendes Gewebe zieht sich gleichmäßig unter der vorderen wie hinteren Kapsel hin. Die Kerne sind rund und dunkelblau gefärbt. Zwischen den Fasern liegen gleichgroße, ungefärbte, das Licht stärker brechende Kriställchen aus schwefelsaurem Kalk: einige rundliche Kristalle sind zu Trauben und Drusen vereinigt. Salzsäure löst sie nicht. Endlich finden sich kreisrunde, blasenartige, hellblaue Gebilde verschiedener Größe in diesem Kapselstar. — Auf den Linsenschnitten, die wegen des starken Kalkgehaltes der kataraktösen Trübungen nicht besonders gut und nur verhältnismäßig dick herzustellen waren, sind Linsenkern und Corticalis durch Färbung oder besondere Strukturverhältnisse nicht zu unterscheiden. Auf allen Schnitten finden sich neben vielen kleineren, mehrere größere spaltförmige Lücken, die von der Peripherie nach dem Zentrum der Linse reichen und hier sich verjüngend wie die Strahlen eines Kernes zusammentreffen. Diese Lücken sind von gleichmäßig blau gefärbter Substanz ausgefüllt, die gegen die übrige Linsensubstanz auch noch durch Reihen verschieden großer, bald schwach, bald stark gefärbter Tropfen geschieden ist. Bei Anwendung stärkerer Vergrößerung sieht man in den scheinbar strukturlosen blauen Streifen dunklere granulierte Massen, die Chromatinsubstanzen untergegangener Kerne, liegen. Auch die von der Peripherie weniger tief in die Linsensubstanz reichenden Zusammenhangstrennungen sind durch Streifen verschieden großer, rundlich ovaler Tropfen ausgefüllt (Morgagnische Kügelchen). In der ganzen Linsensubstanz entdeckt man endlich diese Gebilde, regellos sind sie über das Gesichtsfeld zerstreut und bisweilen von kleinen ungefärbten Stellen, eingelagerte Bläschen, begleitet (Abb. 8). In der Nähe des Kernzentrums lassen sich noch deutlich konzentrisch gelagerte, sklerotische Fasern erkennen, die hier und da in ihrem Lauf abweichen. In ihrer Nähe finden sich in verschiedener Form und Größe Gips- und Cholestearinkristalle, auch einige runde, gelbrote Gebilde, Hämatoidinkristalle. Schnitte mit Lugolscher Lösung behandelt, geben den kristallischen Gebilden eine rotbraune Farbe; die Gipskristalle werden nicht tingiert. Sie erscheinen weißglänzend, brechen das Licht stark und sind dadurch leicht zu erkennen. Der Cholestearin und Fettnachweis gelang nicht.

Horizontalschnitte durch den linken Bulbus ergaben, daß die Linse zu einem festen, haselnußgroßen Gebilde von derber Beschaffenheit zusammengeschrumpft war. Die Linsenkapsel ist sehr

verdickt und besitzt an der Vorderfläche dieselbe Dicke wie an der Hinterfläche der Linse. Mit Hämatoxylin hat sie eine gleichmäßig blaue Farbe angenommen. Sie liegt der bindegewebig entarteten Linsenmasse eng an, hierbei größere und kleinere Vertiefungen in der Linsenmasse auskleidend. An der Vorderfläche findet sich eine weitreichende Zusammenhangstrennung in der Kapsel, durch welche Bindegewebszüge in die Linse hineingewuchert sind. Man erkennt deutlich hell tingierte glatte Muskelfasern mit ihren dunkler gefärbten länglichen Kernen; auf Querschnitten erscheinen die Kerne rund. Diese unterscheiden sich unschwer von den größeren ovaleren und ungleich heller gefärbten Kernen der Linsenfasen bezw. des Epithels, die man verschiedentlich, besonders deutlich an der Peripherie der Linsensubstanz antrifft.

XVI. Rappstute, 8 Jahre alt. Leichtes, ostpreußisches Kavalleriepferd, befindet sich in gutem Nährzustand. In der rechten Regio supraorbitalis befinden sich zwei frische, ca. 1 cm breite und ca. 2 cm lange Narben. Die kastanienbraune Iris ist etwas lateral verschoben, die Pupille auf ein Drittel der gewöhnlichen Weite verengert. Am lateralen Winkel ist die Iris fest mit der Linse verwachsen. Die Traubenkörner sind verkleinert und in geringerer Anzahl vorhanden; im übrigen ist der Pupillarrand glatt. Der Pupillarreflex fehlt. Die Linse erscheint als ein homogen milchglasweißer Körper, in dem verschiedentlich stecknadelknopfgroße, kreideweiße Punkte eingestreut sind, welche teils oberflächlich, teils tiefer in der Linsenmasse ihre Lage haben. Eine Durchleuchtung mit dem Augenspiegel ist unmöglich. Dieses Auge ist völlig erblindet. Gewicht des Bulbus 48 g, der Linse 2,2 g. Das linke Auge ist gesund, das Gewicht dieses Bulbus und der zugehörigen Linse beträgt 54 bezw. 2,7 g. Härtung der kataraktösen Linse in Müllerscher Flüssigkeit.

Klinische Diagnose: Cataracta symptomatica.

Histologischer Befund: Diese Linse ist wie die unter XIV geschilderte total pathologisch verändert. Der histologische Befund ist ein ähnlicher. Sklerose der ganzen Linsensubstanz, speziell des Kernes. Infolge des starken Kalkgehalts gelang es nur schwer, brauchbare, zusammenhängende Schnitte herzustellen. Die Corticalis ist reich zerklüftet; rundliche Vakuolen und ausgedehnte Tröpfchenzonen nehmen bisweilen einen der Peripherie parallelen Verlauf. An einer Stelle sieht man in einem nach van Gieson gefärbten Präparat viele dunkelblaue rundliche Gebilde nebeneinander, alle von gleicher Größe. Sie heben sich klar von der rötlichbraunen Umgebung durch ihre Färbung ab. Die geschrumpften Linsenfasern vereinigen sich in der Aequatorgegend bisweilen zu Netzgebilden. Einige größere, homogene, mit Hämatoxylin hellblau und nach van Gieson hell rotbraun gefärbte Schollen reichen von einer Stelle der Corticalis aus in den Linsenkern hinein. Kalkkristalle (schwefelsaurer Kalk) heben sich in Schnitten, die nach van Gieson, sowie mit Lugolscher Lösung behandelt sind, deutlich erkennbar ab. Die Schnitte enthalten keine phosphorsauren Kalksalze und keine fettig degenerierten Substanzen mehr. Der Inhalt beider Augen wurde auf das Vorhandensein von Zucker untersucht, doch mit negativem Ergebnis.

XVII. und **XVIII.** Dunkelbraune Stute, 7 Jahre, Belgische Rasse. Rechtes Auge. Im medialen, oberen Quadranten befinden sich ca. 3 Nahtsterne, auch vom hinteren Pol gehen leichte radiäre

Trübungen aus. Die Iris ist zerfranst und ohne Traubenkörner. Sonst keine Veränderungen. Gewicht des Bulbus 56 g, der Linse 3,4 g. Das Sehvermögen ist geringgradig gestört. Linkes Auge. Beginnende Atrophie. Der Bulbus ist verkleinert. Die Palpation nicht schmerzhaft. Die Cornea ist etwas hervorgewölbt, doch spiegelnd und durchsichtig. In der vorderen Kammer befindet sich ein rotgelb erscheinendes, flockiges Exsudat, das, wie sich nach Tötung des Pferdes zeigte, fest mit dem lateralen unteren Cornea- und Irisrande verbunden war und sich wie eine Schwarte anfühlte, auch die gleiche Konsistenz wie die Sclera besaß. Die Iris ist stark gewulstet, besitzt einen zerfransten Rand. Die Pupille ist verkleinert, unregelmäßig und der Pupillarreflex fehlt. Die Linse ist luxiert, liegt in der hinteren Kammer und hat ein rotgelbes, trübes Aussehen. Zahlreiche Synechien bis zur Stecknadelknopfgröße finden sich auf der Vorderfläche im oberen lateralen Quadranten. Es ist nicht möglich, die Linse mit dem Augenspiegel zu durchleuchten. Das Gewicht dieses Bulbus beträgt 31 g, das der Linse 3,1 g. Das Pferd ist auf diesem Auge total erblindet. Härtung in Müllerscher Flüssigkeit.

Klinische Diagnose: Cataracta symptomatica.

Histologischer Befund: Die durch das rechte Auge gelegten Schnitte zeigen eine ausgeprägte Kapselkatarakt. Das Epithel ist unter der vorderen Kapsel zu einer breiten Schicht gewuchert. Eine breite Faserschicht schließt sich dieser an, die sich über die ganze hintere Linsenfläche erstreckt und bisweilen buckelartige Vorsprünge bildet, welche Hervorwölbungen der Linselkapsel verursachen. An diesen Stellen erscheint die Linsenkapsel verdünnt, atrophisch. Vorn hat diese Fasermasse den Farbstoff schwächer angenommen. Die Kerne sind meist gut erhalten und intensiv blau gefärbt, einige besitzen zernagte, unscharfe Konturen, sie beginnen zu zerfallen. Die histologischen Veränderungen setzten sich auf die Corticalis fort. Die vordere Rindenschicht ist in ihrer ganzen Ausdehnung in größere und kleinere Schollen zerfallen, die nach van Gieson eine rotbraune Farbe angenommen haben und von zahlreichen Vakuolen und Tröpfchen durchsetzt sind. Oft lassen diese letzteren in ihrem Innern hellere Partien erkennen. Von diesen Tröpfchen sind andere dunkelviolette, rundliche und ovale Gebilde von verschiedener Größe zu unterscheiden, welche scheinbar Kerne in ihrem Innern besitzen und bald einzeln, bald in größeren Haufen in der Starmasse anzutreffen sind. Bei Färbung mit Osmiumsäure haben sie eine schwarzgraue Tinktion angenommen, ihr Inhalt erscheint stärker lichtbrechend, strukturlos und schwach gefärbt. Die pathologischen Veränderungen beschränken sich in der hinteren Linsenmasse im großen und ganzen nur auf die erwähnte Zellwucherung. Die gleichmäßig rotbraun gefärbte Linsenschicht ist in ihrer ganzen Ausdehnung von einer breiten Tröpfchen- und Vakuolenzone durchsetzt. Die Vakuolen sind bisweilen von kristallinischen Gebilden, Nukleïnmassen, ausgefüllt und umlagert. Im Linsenkerne sieht man zwei größere, hellere, bandartige Streifen, die im übrigen eine der ganzen Kernmasse gleiche Struktur aufweisen. Die Fasern des Linsenkernes sind gleichmäßig gefärbt, ihre Konturen geschlängelt und scheinen nicht pathologisch verändert zu sein. Kristallinische Gebilde, wie sie in den vorerwähnten Ausführungen geschildert sind, finden sich vorzüglich in der Starmasse, besonders Hämatoidinkristalle.

Parallel zur Linsenachse des linken Auges geführte Vertikal-

schnitte zeigen in der Aequatorialgegend Wucherung des Epithels, sowie Vakuolen in großer Menge, in welche meist tröpfchenartige Gebilde eingelagert erscheinen. Vakuolen umgeben den Linsenkern kranzförmig; in besonderer Ausdehnung finden sie sich in der hinteren Linsensubstanz. Hier sieht man größere Lücken und Zusammenhangstrennungen, die wohl künstlich sind, weil sie keinen Inhalt besitzen. Im Zentrum des Linsenkernes gut erhaltene Linsenfasern, zwischen denen hier und da feine dunkle Pünktchen hervortreten. In dieser Partie fehlen kristallinische Gebilde und Tröpfchen; sie wird von einer Gewebsschicht umgeben, die zahlreiche verschieden geformte Lücken enthält und nach der Corticalis zu Ausläufer, bestehend aus im Zerfall begriffenen Linsenfasern, entsendet. In der Aequatorialgegend erkennt man in diesem Bezirk sklerotische, beim Anfertigen der Schnitte zersplitterte Linsenfasern. Nukleïnmassen finden sich reichlich in den Schnitten, selten Kalk- und Cholestearinkristalle. Der Inhalt beider Augen wurde mit negativem Erfolg auf seinen Zuckergehalt geprüft.

XIX. Rappwallach, 15 Jahre alt. Leichtes ostpreußisches Wagenpferd. Geringgradiges Entropium am rechten Auge. Bulbus stark atrophiert. Die Sclera ist in der Umgebung der Cornea, besonders lateral stark pigmentiert. Die Cornea ist stark hervorgewölbt, der horizontale Durchmesser beträgt 2,3 cm, der vertikale Durchmesser 1,9 cm. Die Cornea ist, abgesehen von einer kleinen Partie am oberen lateralen Rande, teils rauchig, teils marmoriert getrübt, so daß ein Einblick in die vordere Kammer unmöglich ist. An der erwähnten ungetrübten Stelle sieht man die stark gewulstete, zum Teil pigmentlose Iris durchschimmern. Die Linse ist nicht zu sehen, wohl aber bei Palpation des Bulbus als ein etwa haselnußgroßer, harter Gegenstand zu fühlen, der im Bulbus seine Lage verändert. Im übrigen verursachte die Palpation keine Schmerzen. Wie sich nach Tötung des Pferdes herausstellte, lag eine Subluxation der Linse vor. Die Linse war etwas verkleinert, ziemlich fest, leicht granuliert und von weißgelber Farbe. Eine charakteristische Trübung fand sich nicht.

Das Gewicht der Linse betrug 3 g, das des Bulbus 24 g. Härtung in Müllerscher Flüssigkeit.

Klinische Diagnose: Cataracta symptomatica.

Histologischer Befund: Auf der Innenseite der vorderen Linsenkapsel finden sich an einigen Stellen Auflagerungen einer ungefärbten, strukturlosen Substanz, die das Kapselepithel von seinem normalen Verlaufe ablenken und von der Kapsel abheben. Unter der vorderen und hinteren Kapsel liegen Reihen rundlicher Vakuolen, die sich an einigen Stellen, dem Lauf der Linsenfasern folgend, in die Linsensubstanz erstrecken. Der Kern der Linse ist stark zerklüftet, die Fasern sind durch Sklerose gut erhalten. Die zentralen Partien des Linsenkernes sind nicht pathologisch verändert. Kristallinische Gebilde aus schwefelsaurem Kalk und Cholestearin sind in geringer Menge im Schnitte vorhanden, einige Hämoglobinkristalle findet man in der Corticalis.

Zusammenfassung.

Fasse ich das Ergebnis meiner Untersuchungen zusammen, so geht aus denselben hervor, daß den Trübungen der katarak-

tösen Linsen ganz verschiedene pathologische Veränderungen zu Grunde liegen.

Was zunächst die Form und die Ausdehnung der Trübungen angeht, so waren dieselben strich-, punkt-, flocken- und wolkenförmig in den Fällen I, II, III, IV, VII, IX, X, XIII, XIV, XVI, XVII, während in den Augen IV, V, XIV, XV, XVI, XVIII eine Cataracta totalis vorlag.

Eine Luxation der kataraktösen Linse wurde in den Augen V, XI, XIV und XVIII, eine Subluxation in den Fällen I und XIX ermittelt. An den Augen VIII, XI, XV, XVIII, XIX lag eine Atrophia bulbi vor.

Das Sehvermögen war geringgradig gestört in den Fällen II, III, VI, VII, XII und XVII, erheblich beeinträchtigt bei I, XVIII, XIX und aufgehoben an den Augen IV, V, VIII, IX, XIII, XV, XVI, während in den übrig bleibenden 3 Fällen Sehstörungen nicht erkennbar waren.

Die Ursachen der kataraktösen Trübungen waren meist in voraufgehenden Entzündungen des Auges (periodische Augenentzündung) zu suchen, Cataracta symptomatica (I, IV, V, VIII, IX, XI, XII, XIII, XIV, XV, XVI, XVII, XVIII, XIX). In den Fällen II, III, VI, VII, X stand die Bildung des grauen Stares in Verbindung mit dem hohen Alter, Cataracta senilis. Angeborene Cataracta habe ich nicht angetroffen.

Untersuchungen auf Zucker wurden 10mal vorgenommen. Dieselben fielen stets negativ aus.

Bezüglich des Sitzes der anatomischen Veränderungen müssen wir unterscheiden zwischen:

1. Trübungen der Linsenkapsel, Cataracta capsularis;

2. Trübungen der Linsensubstanz, Cataracta lenticularis, die wiederum als Cataracta corticalis und Cataracta nuclearis auftreten kann;

3. Trübungen der Linsenkapsel und der Linsensubstanz, Cataracta capsulo-lenticularis.

Im einzelnen habe ich folgende Abweichungen angetroffen.

1. Die pathologischen Veränderungen an der Linsenkapsel bestanden:

a) In Auflagerungen an der vorderen Kapsel. Dieselben bestehen aus einem Gewebe, welches eine gleiche Struktur besitzt wie die Kapsel und sich Farbstoffen (Hämatoxylin, Hämalaun) gegenüber ebenso wie diese verhält. Ge-

websfetzen und zahlreiche eingelagerte Pigmentkörnchen deuten darauf hin, daß eine vorhergegangene Iritis bei der Bildung dieser kataraktösen Veränderungen eine Rolle spielt (XIII, Abb. 7). Unter den Auflagerungen kann eine Atrophie der Kapsel eintreten, welche bis zu einer Zusammenhangstrennung der Kapselsubstanz an diesen verdünnten Stellen führen kann. Das dann in die anschließende Corticalis hineindringende Stargewebe gibt hier leicht zu weiteren Veränderungen Anlaß (XIII).

b) In Bildung von fibrösem Gewebe an der Innenfläche der Kapsel. Es ist der Struktur der Kapsel ähnlich und nimmt bisweilen eine größere Ausdehnung und Schichtung an, so daß die Kapsel von der eigentlichen Linsensubstanz abgehoben wird und dabei Vorsprünge und Falten sich bilden (VI, VIII, XIII, XV, XVIII).

c) In Wucherungen des Epithels an der Innenfläche der Linse. Dasselbe liegt gewöhnlich in mehreren Schichten der Kapselsubstanz an (IV, V, XIII, XVII, XVIII), findet sich aber auch unter der hinteren Kapsel (XIV) und sendet bisweilen größere und kleinere zapfenartige Zellhaufen in die Linsenmasse hinein (I, Abb. 1). Diese erstrecken sich gewöhnlich nicht über die Corticalis hinaus, lenken aber die Fasern von ihrem normalen Verlauf ab. Die Zellwucherungen können auch bis in den Linsenkern hineinreichen und strichförmige Linsentrübungen verursachen (IX). Vielfach fand sich an diesen Zellen eine helle Zone, welche den Kern umgab. Diese Zellen zeichnen sich durch eine auffallend helle Beschaffenheit aus.

In einem Falle (V) von Cataracta symptomatica beobachtete ich auf der Innenfläche der vorderen Kapsel Einlagerungen organisierter Fibrinmassen, welche offenbar durch Spalten der Kapsel in die Linse gelangt waren.

2. An der Linsensubstanz fanden sich folgende anatomische Zustände:

a) Ausgedehnte Sklerose und Zerfall der Linsenfasern. Diese Abweichung findet sich sehr häufig. Es erscheinen hierbei die Linsenfasern dick aufgequollen, verschieden intensiv gefärbt. Bisweilen enthalten sie auch stärker lichtbrechende Tröpfchen. Ihre Konturen sind unregelmäßig, ihr Verlauf geschlängelt (I, Abb. 1, III, IV, VI, XI, XII, XIII, XIV, XVII). Zwischen den Fasern sieht man tröpfchenförmige, rundliche Gebilde, Morgagnische Kugeln, kleine, stark lichtbrechende Kristalle, sowie dunkle Chromatinkörperchen, die

Ueberreste zerfallener Kerne. Mitunter umschließen die Fasern kleinere und größere, längliche und runde Hohlräume.

An den Faserkernen spielen sich die bekannten Degenerationsvorgänge ab. Man sieht die Chromatinsubstanzen als intensiver gefärbte Massen sich von dem übrigen Kerninhalt abheben. Die Konturen der Kerne werden unregelmäßig, runzelig, bisweilen verschwommen. Mitunter erkennt man als Ueberbleibsel nur noch wenig Nukleinmasse und kleine Chromatinkörperchen (I, II, III, VI, VIII, X, XIII, XVII, XVIII).

b) Vakuolenbildung. Dieselbe ist sehr häufig. Man findet Vakuolen vorzugsweise in der Corticalis, bald zwischen Linsenkapsel und Rindenschicht, bald in letzterer und unregelmäßig angeordnet (I, XIII, XVI, XVII, XVIII, XIX). Oefter sind sie auf eine den Kern ringförmig umgebende Zone beschränkt. Cataracta zonularis (II, Abb. 3, III, XII). Seltener treten sie im Kerne zerstreut auf. Meist sind sie von Chromatinkörperchen umlagert oder ausgefüllt, wie dies in Fall I ausführlich beschrieben ist.

c) Morgagnische Kugeln, welche ich auch fast in jedem Präparat angetroffen habe. Dieselben stellen kugelige Gebilde von verschiedener Größe dar und sind mit dem Liquor Morgagni sowie mit Detritusmassen, welche meist zu einer strukturlosen Substanz koaguliert sind, mehr oder weniger angefüllt. Sie finden sich in den Spalten zwischen den Linsenfasern reihenförmig, rosenkranzartig oder zu Häufchen und Klümpchen angeordnet (II, IV, XIII, XIV). Oft sind sie so dicht aneinander gelagert, daß sie das Aussehen von scholligen Massen annehmen (XVI, XVII). Hämatoxylin färbt sie gleichmäßig dunkelblau, van Gieson braunrot. In dem Präparate XIII beobachtete ich, daß diese Gebilde bisweilen hellere Stellen zeigten, als ob sie in ihrem Innern Bläschen enthielten. Die bandartigen, intensiv gefärbten Streifen, welche in manchen Präparaten (I, Abb. 2, XII, XIV, Abb. 8) von der Mitte nach der Peripherie ziehen, stellen von den Linsenfasern stammende Detritusmassen dar, welche sich in Spalten der Linsensubstanz ergossen haben und hier koaguliert sind. Die hierin bisweilen sich zeigenden Granula (XIV) sind Chromatinkörperchen.

d) Fettige Degeneration der Linsenfasern. Wie ich schon oben angeführt habe, werden die Fettkügelchen durch die Behandlung der Linse vernichtet, so daß der Nachweis mit Osmiumsäure sehr schwer ist. In den Fällen I und XVIII konnte ich jedoch das Fett einwandsfrei in Form kleiner, zu traubenartigen Gebilden vereinigten Kügelchen

nachweisen. In dem atrophischen Bulbus VIII habe ich auch Fettzellen angetroffen.

e) Cholestearinkristalle. In verschiedenen, von den Augen I, II, III, IV, V, VI, IX, XI, XII, XIII, XVI, XVIII, XIX angefertigten Präparaten zeigten sich zahlreiche Kristalle, die ihrer eigenartigen Form nach als Cholestearinkristalle erkannt wurden. Der mikroskopische Nachweis des Cholestearins durch Zusatz von Lugolscher Lösung und Schwefelsäure ist mir jedoch nicht gelungen.

f) Kalkablagerungen in die Linsensubstanz sind häufig und bei besonders starkem Vorhandensein an dem Knirschen des Mikrotommessers beim Schneiden zu erkennen. An Präparaten, die mit Lugolscher Lösung gefärbt sind, erkennt man Kalkkristalle und Kalkschichten leicht, da sie sich als starke, lichtbrechende, glänzende, bisweilen weiße Gebilde von der übrigen Linsenmasse abheben. Kohlensauren Kalk konnte ich nicht nachweisen (II, III, IV, VI, VIII, IX, X, XI, XII, XIII, XIV, XVI, XVIII, XIX).

g) Hämatoidinkristalle. Dieselben zeigten sich als gelbrote bis rubinrote Kristalle und waren in großer Anzahl in fast allen Präparaten von durch Cataracta symptomatica veränderten Linsen enthalten. Ich habe sie nicht allein in den oberflächlichen, sondern auch in den tieferen Schichten der kranken Linsen gefunden. Offenbar sind die Blutbestandteile mit dem Lymphstrom in die Linse gelangt.

h) Bindegewebige Entartung. In zwei atrophischen Bulbis (VIII, XV) waren die Linsen vollkommen bindegewebig entartet. Glatte Muskelfasern durchsetzen die ganzen Linsensubstanzen. Ein arterielles Blutgefäß tritt in einer dieser Linsen (VIII, siehe die Photographie, Abb. 5) besonders deutlich hervor.

3. Bei der Cataracta capsulo-lenticularis finden sich anatomische Veränderungen an der Linsenkapsel und der Linsensubstanz. Ihrem Wesen nach stimmen dieselben natürlich mit den unter 1 und 2 beschriebenen Veränderungen überein.

Wenn ich nun vorstehend die von mir an kataraktösen Linsen gesehenen anatomischen Veränderungen aufgezählt habe, so möchte ich noch besonders hervorheben, daß dieselben nicht getrennt beobachtet werden, sondern daß sie bei fortgeschrittener Erkrankung meistens mehr oder weniger gleichzeitig an der Linsenkapsel bezw. an der Linsensubstanz nachzuweisen sind.

Literatur.

1. O. v. Boltenstern, Die neuere Geschichte der Medizin. Leipzig.
2. Hugo Magnus, Geschichte des grauen Stares. Leipzig 1876.
3. W. Stricker, Die Krankheiten des Linsensystems auf physiologischen Grundsätzen. Frankfurt a. M. 1845.
4. O. Becker, Zur Anatomie der gesunden und kranken Linse. Wiesbaden 1883.
5. Braungardt, Die Augenkrankheiten der Pferde sowie anderer Haustiere. Erfurt 1857.
6. Möller, Lehrbuch der Augenheilkunde für Tierärzte. 1892 und 1898.
7. Bayer, Tierärztliche Augenheilkunde. Wien-Leipzig 1900.
8. E. Jäger, Ueber Star und Staroperationen. Wien 1854.
9. Schweigger, Handbuch der Augenheilkunde. Berlin 1885.
10. Wagenmann, v. Gräfes Archiv für Ophthalmoskopie Bd. 35 u. 37: Vossius' zwanglose Abhandlungen I, 2, 1896.
11. C. Heß, v. Gräfes Archiv für Ophthalmoskopie Bd. 47.
12. Heinzel, Ebenda Bd. 48.
13. Fuchs, Lehrbuch der Augenheilkunde. Wien-Leipzig 1905.
14. Hoffmann, Spezielle Chirurgie für Tierärzte. Stuttgart 1892.
15. L. Bach, v. Gräfes Archiv für Ophthalmoskopie Bd. 43.
16. Kiribuchi, Ebenda Bd. 50.
17. v. Hippel, Ebenda Bd. 44.
18. Demaria, Ebenda 1904, S. 568 ff.
19. Cadiot et Almy, Traité de thérapeutique chirurgicale des animaux domestiques. Paris 1898.
20. Fröhner, Kompendium der speziellen Chirurgie für Tierärzte. Stuttgart 1900 u. 1905.
21. Tellyesniczky, Archiv für mikroskopische Anatomie Bd. 52.
22. Weigert, Ergebnisse der Anatomie. 1893.
23. S. Seligmann, Die mikroskopischen Untersuchungsmethoden des Auges. Berlin 1899.
24. C. Rabl, Zeitschrift für wissenschaftliche Zoologie 1900, V. Teil.
25. R. Greef, Anleitung zur mikroskopischen Untersuchung des Auges. Berlin 1905.
26. Scholz, Deutsche med. Wochenschrift 1905, Nr. 11.
27. Heß, v. Gräfes Archiv für Ophthalmoskopie Bd. 39, 1.
28. Schirmer, Ebenda Bd. 35, 3.
29. Zoim, Wiener klin. Wochenschrift 1905, Nr. 12.
30. Ellenberger und Baum, Handbuch der vergleichenden Anatomie der Haustiere. Berlin 1903.
31. Merkel, Henles Grundriß der Anatomie des Menschen. Braunschweig 1901.
32. Stöhr, Lehrbuch der Histologie. Jena 1898.

Lebenslauf.

Verfasser dieser Arbeit, Ferdinand Mette, wurde geboren am 6. Juni 1882 zu Düben, Kreis Bitterfeld, Provinz Sachsen, als Sohn des damaligen Roßarztes, jetzigen Kreistierarztes Albert Mette. Der evangelischen Konfession angehörend, besuchte ich vom Jahre 1888—1891 die Gemeindeschule zu Saarbrücken, sodann das Kgl. Gymnasium in gleicher Stadt, welches ich Ostern 1902 mit dem Zeugnis der Reife verließ. Die ersten drei Semester verbrachte ich als Studierender der Medizin in Göttingen, Oktober 1903 wandte ich mich der Veterinärmedizin zu und studierte in Stuttgart, woselbst ich am Ende des Wintersemesters 1903/04 mein Tentamen physicum ablegte. Oktober 1904 bezog ich die Kgl. Tierärztliche Hochschule zu Berlin. Hier bestand ich am 26. Juli 1906 die tierärztliche Fachprüfung.

Während meiner Studienzeit besuchte ich die Vorlesungen folgender Herren:

Ehlers, Kallius, Merckel, Peter, Riecke, Wallach, Verworn zu Göttingen;

Gmelin, Hoffmann, Klett, Küster, Sussdorf, Übele zu Stuttgart;

Eberlein, Eggeling, Fröhner, Kaernbach, Ostertag, Regenbogen, Schmaltz, Schütz zu Berlin.

Allen diesen Herren, meinen hochverehrten Lehrern, spreche ich an dieser Stelle meinen ehrerbietigsten Dank aus.



Abb. 1 (Fall I). Vergr. 60 : 1. — Cataracta capsularis et corticalis. Wucherungen des Kapselepithels in Einbuchtungen der Rindensubstanz. Wellenförmiger Verlauf der Linsenfasern. Vakuolenbildung.



Abb. 2 (Fall I). Vergr. 26 : 1. — Cataracta nuclearis. Spalten im Linsenkern, welche mit koaguliertem Liquor Morgagni erfüllt sind und bäumchen- bezw. spinngewebsartige Trübungen verursachen.

Abb. 3 (Fall II). Vergr. 18 : 1. — Cataracta zonularis. Am Uebergang der Corticalis in den Linsenkern Vakuolen und stark geschrumpfte Linsenfasern, welche ein Gerüst von Maschen bilden.

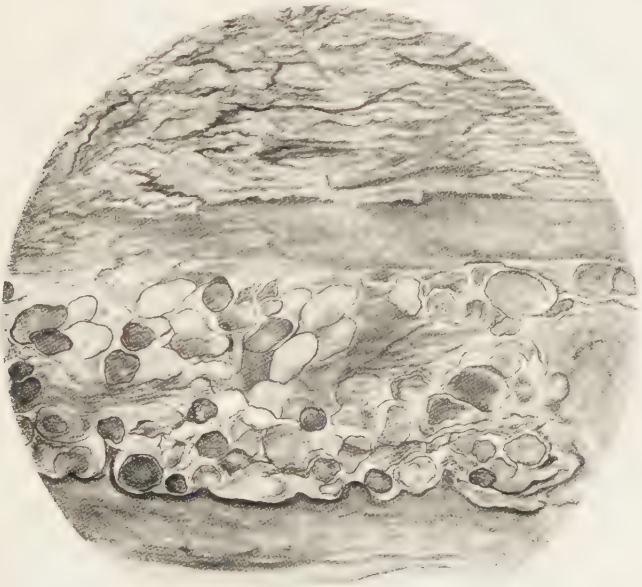

Abb. 4 (Fall IV). Vergr. 255 : 1. — Cataracta corticalis. Ausgedehnte Sklerose und Zerfall der Linsenfasern. Bildung von Hohlräumen, die mit bläschenartigen Gebilden bezw. Morgagnischen Kügelchen ausgefüllt sind.

Abb. 5 (Fall VIII). Vergr. 3½ : 1. Mikrophotographie. — Cataracta totalis (bezw. Atrophia bulbi). Kapsel zum Teil noch erhalten und von ungleicher Dicke. Die teils fettig degenerierte, teils verkalkte Linsensubstanz ist von glatten Muskelfasern durchsetzt. An verschiedenen Stellen fibröses Bindegewebe. In der Corticalis Querschnitt eines arteriellen Blutgefäßes.

Abb. 6 (Fall IX). Vergr. 80 : 1. — Cataracta capsularis. Zapfen- und perlschnurartige Wucherungen des Epithels in die Linsenmasse.
(Kombinierte Zeichnung nach Befunden in verschiedenen Schnitten.)

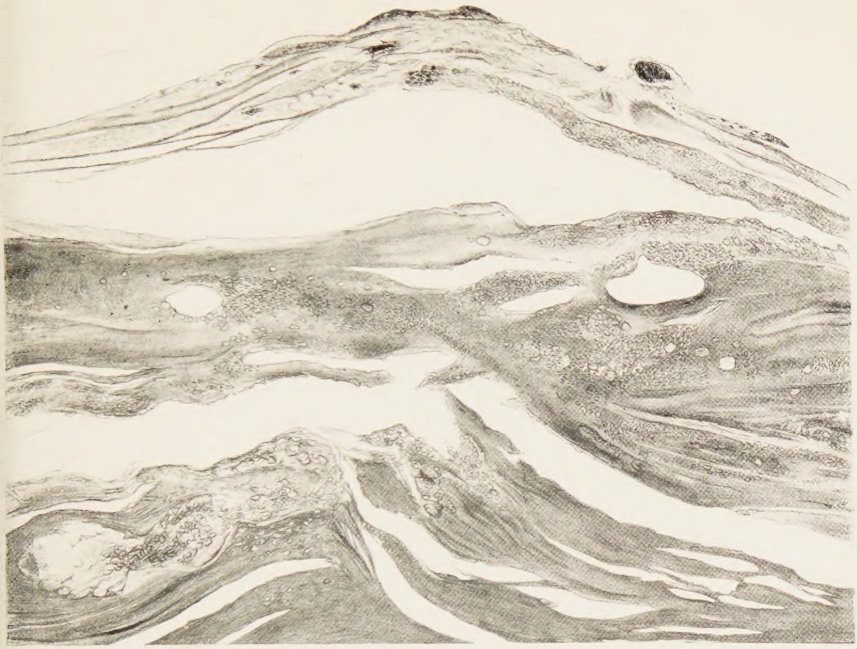

Abb. 7 (Fall XIII). Vergr. 80 : 1. — Cataracta polaris anterior et corticalis. Am vorderen Pol hat sich die Kapsel verjüngt und schließlich in ein teils homogenes, teils von faserigen Massen durchzogenes Gewebe aufgelöst. In der anschließenden Corticalis Epithelwucherungen, Bläschen, Morgagnische Kügelchen, Pigmentmassen, Hämatoidinkristalle. Die vorhandenen Lücken sind durch die Präparation und Behandlung der Linse bedeutend vergrößert worden.

Abb. 8 (Fall XIV). Vergr. 80 : 1. — Cataracta totalis. Spalten im Linsenkern, die mit koagulierter eiweißhaltiger Flüssigkeit ausgefüllt sind. An ihren Rändern Vakuolen, Kristalle, Tröpfchengebilde, Morgagnische Kügelchen, regellos verlaufende sklerotische Fasern.